

机器人结直肠癌手术专家共识(2025版)

中国医师协会结直肠肿瘤专委会机器人外科学组

【摘要】 机器人手术是当代结直肠癌外科治疗的重要趋势。中国医师协会结直肠肿瘤专委会机器人外科学组组织全国相关研究领域的专家,在2015版《机器人结直肠癌手术专家共识》和2020年修订版本的基础上,根据近年来机器人手术的理念、技术与设备的发展,对机器人结直肠癌手术的应用规范进行了更新和修订,希望能够促进机器人手术的应用和推广。

【关键词】 结直肠肿瘤; 机器人手术; 专家共识

Expert consensus on robotic surgery for colorectal cancer (2025 edition)

Robotic Surgery Group, Colorectal Cancer Committee of Chinese Medical Doctor Association

Corresponding author: Xu Jianmin, E-mail: xujmin@aliyun.com

【Abstract】 Robotic surgery is an important trend in the surgical treatment for colorectal cancer at present. The Robotic Surgery Group of Colorectal Cancer Committee of Chinese Medical Doctor Association, has organized experts in relevant research fields in China to update and revise the application specifications for robotic colorectal cancer surgery with the advancements in concepts, technologies, and equipment of robotic surgery in recent years. This revision is based on the 2015 edition and 2020 edition of *Expert Consensus on Robotic Colorectal Cancer Surgery*, hoping to promote the application and promotion of robotic surgery.

【Key words】 Colorectal neoplasms; Robotic surgery; Expert consensus

机器人微创手术是当代外科技术发展的重要趋势。为推动我国机器人结直肠癌手术的发展,2015年,中国医师协会结直肠肿瘤专委会机器人外科学组组织全国相关研究领域的专家,编撰了《机器人结直肠癌手术专家共识(2015版)》,并于2020年进行了修订。为了适应近5年来机器人手术理念、技术和设备迅猛发展的局面,中国医师协会结直肠肿瘤专委会机器人外科学组再次组织专家对本共识进行了修订,希望能对目前正在或将要开展机器人结直肠癌手术的同道给予一定的指导。

一、总论

(一)概述

机器人手术始于1985年,近几年机器人手术

进入了发展的快车道。当前,我国的机器人结直肠癌手术主要用于直肠癌^[1]。既往大量队列研究及荟萃分析均显示,对比腹腔镜,机器人直肠癌手术可显著提高局部肿瘤根治性,减少创伤,加快恢复^[2-3],并在保护盆腔自主神经功能方面具有显著优势^[4]。一项多中心随机对照研究显示,相比腹腔镜手术,机器人手术用于中低位直肠癌,能够显著提高保肛率、降低环周切缘阳性率、降低术后并发症发生率和缩短术后住院时间^[5];同时,能降低局部复发率,提高无病生存率^[6]。机器人手术在结肠癌中,包括右半结肠、左半结肠乃至全结肠手术均有所报道,显示在减少手术创伤、加快术后恢复方面,具有一定的优势^[7-8]。但相较直肠癌手术,结肠癌手术操作空间较大,一定程度上未能充分发挥机器人手术的技术特点,需要在多个手术区域进行转换,操作更为复杂,不如腹腔镜手术便捷;加之腹腔镜结肠癌手术发展更为成熟,故机器人结肠癌手术尚未得到广泛应用。

在机器人手术技术特点的基础上,新术式同

本文首次发表在《中华胃肠外科杂志》2025年第28卷第8期第845-864页,DOI:10.3760/ema.j.cn441530-20250728-00285。征得《中华胃肠外科杂志》同意后在本刊二次发表。
通信作者:许剑民,E-mail:xujmin@aliyun.com

样不断涌现,包括机器人经自然腔道取标本手术(natural orifice specimen extraction surgery, NOSES),机器人经肛全直肠系膜切除术(transanal total mesorectal excision, taTME)等。机器人NOSES经直肠或阴道等自然腔道取出标本,消除了腹壁辅助切口,实现了微创外科“无切口”的终极目标^[9]。机器人taTME则从肛周开始逆向实施全直肠系膜切除术(total mesorectal excision, TME)操作,有助于确保远端切缘和低位保肛,但其适应人群、技术细节和远期疗效尚有待进一步验证。同时,单孔机器人或分体式机器人等新型设备的应用,也促进了机器人手术的发展与创新。而机器人设备的国产化则进一步降低了手术费用,更加有利于促进其应用推广。

(二)基本要求

(1)手术团队要求:为掌握结直肠癌机器人手术技术,提高手术质量,规范的培训是十分必要的。

开展机器人手术前,主刀医师应完成机器人手术操作基础培训课程并取得相应资格证书,还应接受机器人结直肠癌手术的专门培训。相较传统腹腔镜,机器人手术的学习难度较低。研究显示,掌握机器人结直肠癌手术的主要技术,达到学习曲线的第一个平台期,需要25~44例^[10-14],较腹腔镜手术有一定的优势^[15-16]。既往的腹腔镜结直肠癌手术经验有助于进一步缩短机器人手术的学习曲线,但并非必需^[17]。

机器人手术中,助手与主刀医师同样担任重要角色,是手术安全与质量的重要环节。目前,尚缺乏机器人手术助手学习曲线的相关文献报道,建议助手具备一定的腹腔镜手术操作经验,并在指导下协助完成30例手术。

器械护士负责机器人设备器械的准备工作,繁杂且要求较高,需要接受完善的培训,包括机器人器械选择与准备、保护套安装、系统定位、简单故障识别及其处理等。

(2)机器人手术系统的选择:机器人手术系统大致由医师控制台、机械臂平台和影像平台三部分组成。

医师控制台:为主刀医师提供手术区视野乃至部分触觉反馈,使主刀医师远离手术台也可获得实时影像并进行同步操作;其操作手柄支持多自由度关节的真实运动模拟,并能进行动作幅度等比减缩(1:3~1:5)和通过计算机过滤手部自然颤

动,提升手术微操作精度。

机械臂平台:犹如外科医师双手,搭载各类专用器械和能量平台,通过转换装置进入体内执行手术操作。现有的手术机器人系统常配置多条机械臂,每条机械臂均具备多关节自由度或冗余自由度设计,不仅可以实现复杂空间运动,更能进一步提升其空间灵活性与避障功能。部分较为成熟的系统还具备虚拟墙和动态补偿等保护机制,以确保运动的稳定性与安全性。

影像平台:为主刀医师提供放大10~15倍的高清三维图像,赋予手术视野真实的纵深感,增强医师对手术的把控。部分影像平台还整合超声、荧光等不同成像模态,支持增强现实(augmented reality, AR)协同触觉反馈,更加清晰地叠加显示血管神经、肿瘤病变等组织形态与关键解剖结构,并能实现高速数据流处理与云端存储,甚至支持区块链加密存储与传输,为远程手术提供基础。

随着人工智能(artificial intelligence, AI)、5G以及新型成像、能量平台等技术的发展与融合,未来的机器人系统将更加智能、更加全息、更加云端,将会出现革命性进步。

(3)机器人手术系统专门器械的选择:机器人系统的机械臂需要搭载专用器械,包括热剪(单极电剪)、电钩、超声刀、无损伤抓钳、带双极电凝的无损伤抓钳、带双极电凝的马里兰抓钳和抓持牵开器等。部分机器人系统也允许医师使用自创或适形设计的新器械。

在机器人手术中,机械臂专门器械的选择依据主刀医师的操作习惯。以达芬奇Xi系统为例:若左手牵拉,则1号臂安装无损伤抓钳(不连接能量平台),2号臂安装带双极电凝的无损伤抓钳,3号臂为镜头,4号臂安装热剪、电钩或超声刀。若右手牵拉,则1号臂安装带双极电凝的无损伤抓钳,2号臂为镜头,3号臂安装热剪、电钩或超声刀,4号臂安装无损伤抓钳(不连接能量平台)。术中应注意器械使用安全,在更换或撤离器械时,应检查并确保各器械没有钳夹任何组织,且器械完全伸直,避免意外损伤及器械损坏。

机器人系统使用前应进行如下准备:①系统开机自检。②安装专用的一次性无菌套。安装时应注意妥善调整无菌套与机械臂关节的位置,以防阻碍关节运动。③检查器械是否齐全,消毒是否妥善,功能是否良好,是否处于使用寿命内。应特别

注意检查机械臂运动是否灵活,专用器械的可转腕有无活动受限,剪刀和抓钳等是否正常开合。检查完毕后应保持剪刀和抓钳等器械处于闭合状态,安装时动作应轻柔缓慢,以防损伤腹腔内组织器官。④注意调整手术台周边及上方设备,妥善固定各设备供电传输线路,避免影响机械臂运动。尤其要注意的是,不能因机械臂在操作运动中对患者机体构成机械性压迫或创伤。若在手术过程中发生机械臂相互磕碰,可即时适当调整机械臂位置。⑤主刀医师可调整控制台的设备高度,使操作更舒适。

(4)机器人手术系统其他手术器械的选择:①气腹机、冲洗及吸引设备。机器人与腹腔镜手术的气腹机可以通用。可将穿刺器接排气设备排出术中烟雾废气,也可以使用恒压气腹机。冲洗及吸引操作主要由助手完成,与腹腔镜手术设备通用。带冲洗-吸引功能的能量设备(如电凝棒等)能够减少不同设备间的切换,在止血等操作时更为便捷。②能量平台。与腹腔镜手术类似,主要使用电外科能量平台,或超声刀能量平台,依据手术医师的操作习惯决定。两者均配备有机器人专用型号,也可由助手使用普通腹腔镜手术型号。依据性质不同,能量器械大致分为单极电能量器械、双极电能量器械、超声能量器械和集成器械。不同能量器械的选择及使用参考《结直肠癌手术能量器械应用中国专家共识(2021版)》^[18]。一些先进手术机器人系统(如达芬奇 Xi)可支持2把双极或单极同时使用,提高了手术体验和效率。③吻合器和切割闭合器。与腹腔镜手术类似,使用直线切割闭合器或圆型吻合器。直线切割闭合器目前已有机器人专用型号,可安装于机械臂使用,调整角度更为灵活。圆型吻合器目前尚无机器人专用型号。

(三)术前准备

总体遵循围手术期加速康复外科管理的原则进行准备。

(1)肠道准备:术前肠道准备是手术成功的关键环节之一,其目的是减少术中污染,降低术后感染风险,促进术后恢复。①无进食受限、肠镜可通过肿瘤的患者,可行机械性肠道准备和预防性口服抗生素;②无典型梗阻症状,但因肿瘤肠段狭窄导致进食受限或肠镜无法通过的患者,建议术前数日开始口服小剂量缓泻药至手术前夕,并在术前预防性口服抗生素;③梗阻患者可不行机械性

肠道准备,也可仅行灌肠^[19]。

(2)患者准备:①知情同意和心理准备。知情同意,应向患者及其家属解释机器人手术的独特优势,同时,也要告知手术可能存在的风险以及手术所需的费用。只有在患者充分理解并自愿签署知情同意书后,手术方可进行。术前的心理疏导至关重要,可为感到紧张、焦虑甚至恐惧的患者提供针对性的心理支持和安慰。②绝对禁忌证和相对禁忌证。绝对禁忌证包括患者存在严重的心肺疾病,无法耐受手术过程中的麻醉和创伤;结直肠癌已经发生广泛远处转移,且转移灶无法通过手术完全清除,无法达到根治目的。相对禁忌证包括患者存在血小板减少、凝血因子缺乏或正在使用影响凝血功能的药物等导致凝血机制异常,可能会增加术中出血风险;若经过充分的评估和治疗(如输注血小板、补充凝血因子或调整药物等),手术风险可能会降低,需要谨慎权衡手术风险及利弊。

腹腔广泛粘连会增加手术操作的难度,延长手术时间,增加并发症发生率。但对于经验丰富的手术团队,在充分评估和准备的情况下,仍有可能成功完成手术。

(3)麻醉准备:①术前评估和处理。手术前,需要对患者进行全面而细致的评估,判断其是否能够耐受手术和麻醉;需要评估患者的营养状况,对于存在营养不良及风险的患者,术前应给予营养支持治疗,以提高手术的耐受性和术后的恢复能力。需告知患者术前戒烟限酒。采取术前营养支持治疗、运动、心理调整为主的预康复处理。②麻醉方式选择。宜采用气管内插管全身麻醉,并置留导尿管。其他术前准备按照常规手术进行。③术前访视。麻醉医生在手术前应对患者进行访视,这是麻醉准备的重要环节。

(4)其他准备:①吲哚菁绿(indocyanine green, ICG)荧光显像可以实现术中淋巴结引流、血管走行和血供情况的实时观察,更精准地进行手术操作,提高手术的安全性和质量。使用前要询问碘过敏史,可术前12~24h进行黏膜下注射用于肿瘤定位及淋巴结示踪,也可术中注射用于淋巴结示踪和吻合口血运评估。复杂手术中,也可行输尿管ICG逆行注入,帮助辨识输尿管。②纳米碳定位示踪主要用于确定肿瘤位置和范围,以及淋巴结示踪。可术前2h通过肠镜引导在肿瘤周围黏膜下层或肌层注射纳米碳混悬液,每点约0.25ml,共

1 ml;注射时需缓慢推注,避免药物外渗。术中在腹腔内肿瘤区域注射纳米碳后,淋巴结会逐渐显色,以指导淋巴结清扫。

(四)切除范围

(1)完整结肠系膜切除术(complete mesocolic excision, CME)及TME;CME原则参照文献[20],主要适用于I~III期结肠癌患者。TME原则参照文献[21],主要适用于直肠中下部的I~III期直肠癌,并且癌肿未侵出筋膜脏层,大多数适合低位前切除者均适用于TME。

(2)根部淋巴结清扫范围:结直肠癌淋巴结清扫范围是由术前影像学和术中观察到的淋巴结转移程度和肿瘤浸润深度来决定。由肠系膜上动脉供血的结肠癌根部淋巴结清扫范围为D3淋巴结清扫,即中央淋巴结清扫。清扫范围为肠系膜上动脉发出与肿瘤供血相关的结肠动脉(回结肠动脉、右结肠动脉或结肠中动脉)起始部淋巴结。由肠系膜下动脉供血的结直肠癌根部淋巴结清扫范围,特指肠系膜下动脉起始部至左结肠动脉起始部之间沿肠系膜下动脉分布的淋巴结。

(3)肠管切除长度:①结肠癌肠管切除范围,原则上切缘距离肿瘤 ≥ 10 cm。由肠系膜上动脉系统供血的结肠癌,切除肿瘤近、远端肠管的长度,根据肿瘤实际供血动脉情况不同而定。②乙状结肠癌肠管切除范围。乙状结肠癌按上述结肠癌切除范围执行。乙状结肠直肠交界处癌按直肠上段癌切除范围执行^[22]。③直肠癌肠管切除范围。中高位直肠癌口侧肠管切缘距离肿瘤 ≥ 10 cm,肛侧切缘距离肿瘤 ≥ 5 cm;低位直肠癌口侧切缘同中高位直肠癌,肛侧切缘距离肿瘤 ≥ 2 cm;对T₁₋₂期或T₂₋₄期及N₀₋₁期直肠癌且行新辅助治疗的低位直肠癌,远切缘距离肿瘤1 cm也可行^[23]。

(五)消化道重建的原则与分类

(1)消化道重建原则:其基本原则为重建后具备正常消化道的生理功能,维持患者营养状态和保证患者的生活质量。在重建中注意吻合口无张力、血供良好、吻合口径适中、操作简便,吻合过程中避免造成组织缺血和组织切割,影响愈合,导致吻合口漏。消化道吻合方法有端端吻合、端侧吻合和侧侧吻合。吻合方式包括机器人下缝合和器械吻合。

低位或超低位直肠癌根治术的消化道重建,目前较理想的是使用吻合器行结肠直肠吻合和手

工缝合的结肠肛管吻合;结肠手术后的肠道重建通过取标本的辅助小切口拖出体外进行。近些年,NOSES理论的出现,使腹腔内消化道重建应用于机器人手术中,更趋快捷、安全和有效。

(2)消化道重建分类:包括机器人下手工缝合、直线吻合和圆形吻合。具体重建的方式可以根据肿瘤的部位决定。其消化道重建分为小切口辅助和完全腹腔内两种方式;根据消化道重建吻合时所使用工具和手段不同,又可分为器械吻合和手工吻合两大类。

直肠和乙状结肠癌根治术:根据肿瘤位置及患者体型选择小切口辅助或全腹腔镜(NOSES技术)吻合。小切口辅助端端吻合时,肠管裸化需适度,系膜血管剥离不可过多,一般裸化肠管边缘系膜1 cm,完成吻合后须检查吻合器内的切割圈是否完整及有无吻合口出血。经括约肌间切除术(intersphincteric resection, ISR)或超低位切除术中,可用手工结肠-肛管吻合。

左半结肠癌根治术:可用切割闭合器行横结肠乙状结肠侧侧吻合,也可用管状吻合器行横结肠与乙状结肠的端侧吻合。机器人左半结肠切除术中横结肠和乙状结肠游离度较右半结肠切除术差,解剖位置相对固定。因此,辅助切口下消化道重建多采用端侧吻合。根据肠管张力和术者习惯,近端或远端结肠均可放置钉砧。结肠盲端选用直线型切割吻合器关闭。

横结肠癌根治术:机械吻合用于机器人辅助横结肠切除术中,可通过辅助切口进行消化道重建,方法多采用端侧吻合,也可使用手工缝合。由于吻合口张力可能偏大,更推荐顺蠕虫法(overlap法)吻合。

右半结肠癌根治术:吻合方式包括侧侧吻合及端侧吻合。吻合的方式取决于吻合口的张力以及术者习惯。由于右半结肠游离度较大,肠管往往游离充分,吻合口张力较小,推荐使用侧侧吻合法。也可用管状吻合器行回肠结肠端侧吻合。

NOSES:根据肿瘤部位不同,选择相应的腔内吻合方式。

(六)辅助切口选择与NOSES技术

随着现代外科手术技术的不断发展,手术方式的选择和切口设计已不再仅仅关注治疗目的。患者的术后恢复、生活质量乃至美学需求,也逐渐成为重要的考量因素。微创与腔内吻合技术使得

手术切口的作用从提供手术视野和操作空间逐步演变为取出标本。因而,对于手术切口的要求也逐步缩减。除了传统的纵行正中、旁正中和经腹直肌切口以及更为美观的下腹横切口、脐周切口和 Trocar 扩展切口,同样能够满足手术需要。而 NOSES 技术的出现,为手术切口设计提供了革命性的解决方案。在外科发展史上的相当长一段时间内,创伤、疼痛、瘢痕以及不良心理暗示,被认为是外科手术的必然产物^[24]。手术切口是这些不良事件的来源,也是反映手术微创效果最直接、最有效的证据。NOSES 技术避免了腹壁辅助切口,真正达到了“无痕”手术,最大限度减少了患者术后痛苦,缩短了恢复时间,并且显著改善术后的外观,提升了患者的整体满意度。其临床价值已经得到充分验证。

NOSES 的适应证相对严格,适用人群较少。结合 NOSES 理念,我们提出在适当的情况下,应用借道 NOSES 以及类-NOSES^[25]。借道 NOSES 和类-NOSES 符合辅助切口无痕、疼痛减轻、隐蔽等原则,最大程度减少创伤,表现出疼痛轻、恢复快、腹壁无痕、美容效果好等多个优点。

(七)中转开腹的指征

机器人结直肠癌手术在临床应用中日益广泛,但部分情况下需中转开腹手术。中转开腹手术的适应证是综合多方面因素确定的,手术医生应在术前充分评估患者情况,做好中转开腹的准备。术中要密切观察手术进展,当出现需中转开腹手术的适应证时,需果断决策,及时中转开腹,以保障患者的安全和手术的成功。基于当前临床实践及实践经验,机器人结直肠癌手术中转开腹手术的适应证如下。

(1)肿瘤相关因素:肿瘤分期较晚及侵犯周围重要组织器官是常见的中转开腹原因^[26-27]。当肿瘤侵犯周围重要脏器,导致分离困难,或存在损伤脏器的高风险时,应中转开腹。肿瘤体积巨大,超出机器人手术操作能力范围也需中转开腹。

(2)解剖因素:患者的解剖结构特征也可能导致中转开腹^[26,28-30]。如患者既往有腹部手术史,导致腹腔内广泛粘连,难以在机器人下安全分离,应果断中转开腹,避免损伤肠管或血管等重要结构。

(3)术中出血因素:术中出现难以控制的大出血,是紧急中转开腹的重要指征^[31]。如损伤腹盆腔大血管,机器人手术中止血困难时,应中转开腹。

若出血凶猛,短时间内导致患者生命体征不稳定,更应争分夺秒中转开腹,以保障患者安全。

(4)设备及技术因素:手术过程中,若机器人设备出现故障且无法及时修复,例如出现机械臂失控、器械无法到达目标区域等情况,影响手术正常进行,应考虑及时中转开腹^[31]。若在手术中遇到技术难题,且无法在短时间内解决,应及时中转开腹避免影响手术效果和患者预后。

(八)其他腔镜手术机器人

目前全球腔镜手术机器人最大的市场份额由直观外科公司的达芬奇(da Vinci)手术系统占据,其多臂机器人系统已更新至达芬奇 5(da Vinci 5),拥有更强大的运算和数据处理能力,操作准确度和精确度进一步提升,并首次引入力传感技术;医生舒适度也得以提升。美敦力公司推出的雨果(Hugo™ RAS)系统是达芬奇系统的有力竞争者,其模块化和开放式设计理念使其具有灵活性和低成本的优势。CMR 公司的 Versius®手术机器人系统也是模块化设计,其体积更小、更灵活。强生公司的机床一体式的 Ottava™ 机器人系统也获得了美国食品药品监督管理局的研究器械豁免(investigational device exemption, IDE)申请批准。中国国产腔镜手术机器人虽然起步较晚,但近年来发展迅速,无论多臂还是单臂单孔、一体式还是分体式机器人,都有多款产品投入临床应用或临床验证。多臂机器人已涌现出图迈、精锋、妙手、康多和康诺思腾等多个品牌,单臂单孔机器人品牌术锐和精锋已经在国内获批上市,并在多个临床领域实现了全球首例手术的突破。国产多臂手术机器人和国际品牌的技术差距快速缩小,逐渐打破国际垄断,国产替代的进程不断加速。国产腔镜手术机器人在 AI 深度融合手术规划、5G 远程手术等领域实现了全球领先。其在平台及耗材成本、本地化服务、国家政策支持等方面的优势,必将助力临床应用范围的快速拓展。

二、各论

(一)右半结肠癌

(1)适应证:机器人右半结肠癌根治术用于治疗盲肠、升结肠、结肠肝曲及横结肠右半部的肿瘤。

(2)体位和 Trocar 布置:患者取平卧位,尽量靠近手术床头侧,髂前上棘最好位于手术床中轴

以上。固定患者后,调整为头低 $10^{\circ}\sim 15^{\circ}$,右高 $10^{\circ}\sim 15^{\circ}$ 的体位。根据术中肿瘤位置的不同,在助手协助下适当调整体位。

建立气腹:气腹压力 $8\sim 15\text{ mmHg}$ ($1\text{ mmHg}=0.133\text{ kPa}$)。可使用机器人镜头进行腹腔探查。探查中若发现有影响 Trocar 安放的组织粘连,应先使用腹腔镜器械进行松解,并调整体位,充分显露手术部位,明确机器人手术操作可行后,再连接机器人手术系统。

对于一体式手术机器人系统(如达芬奇 Xi),常用5枚 Trocar:机械臂操作孔 R1、R2、R3、R4,辅助孔 A(图1)。**①**机械臂操作孔 R1:8 mm 口径,置于右侧麦氏点,即脐与右髂前上棘连线中外 $1/3$ 处;**②**机械臂操作孔 R2:8 mm 口径,置于中线耻骨联合上方 $6\sim 8\text{ cm}$ 处;**③**机械臂操作孔 R3(镜头孔):8 mm 口径,安装镜头,置于脐左下方 $3\sim 4\text{ cm}$ 处;**④**机械臂操作孔 R4:8 mm 口径,置于左锁骨中线肋缘下 $7\sim 8\text{ cm}$ 处;**⑤**辅助孔 A:5 mm 或 12 mm 口径,置于机械臂操作孔 R4 下方 $6\sim 8\text{ cm}$,左锁骨中线外侧,距镜头孔 $>8\text{ cm}$ 。镜头孔的位置相对固定,其余 Trocar 位置依据肿瘤部位、患者体型及术者习惯进行调整,注意保持操作中心在肿瘤部位。相邻 Trocar 间距 $8\sim 10\text{ cm}$,避免机械臂交叉磕碰。尺寸均应以气腹后有张力的情况下为准。

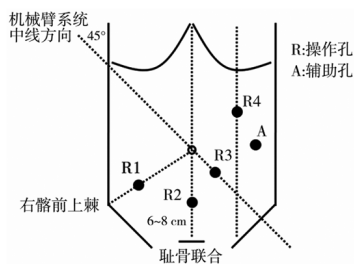


图1 达芬奇 Xi 系统机器人右半结肠癌根治术 Trocar 布置方法(李太原绘制)

机械臂系统安置于右侧肩部,中线过镜头孔位置,与右肩成约 45° 角。机械臂系统在患者臀部要适当留有间隙,防止机械臂游离结肠肝曲时与患者右腿相互碰撞。

对于非悬挂式机械臂的手术机器人系统(达芬奇 Si 等),同样采用上述经典 Trocar 布局,具体可参考《机器人结直肠癌手术中国专家共识(2020版)》^[31]。

对于采用悬挂式机械臂的手术机器人系统,

除了上述经典 Trocar 布局,也可以采用以下布置方法。一种如图 2A 所示:4 个操作孔基本沿一直线排列,自耻骨联合上方 $4\sim 5\text{ cm}$ 至左肋弓下缘与左锁骨中线交点;多采用 R2 作为镜头孔,其他操作孔间隔 $6\sim 8\text{ cm}$;R4 距离肋缘应在 2 cm 以上;辅助孔 A 建议采用 12 mm Trocar,多置于左锁骨中线外侧,与 R2 和 R3 等距。另一种如图 2B 所示:4 个操作孔于耻骨联合上方 3 cm 处水平排列,或略呈一弧线;多采用 R2 作为镜头孔,其他操作孔间隔 $6\sim 8\text{ cm}$;R1 和 R4 距离两侧髂脊应在 2 cm 以上;辅助孔 A 建议采用 12 mm Trocar,多置于 R4 外侧。

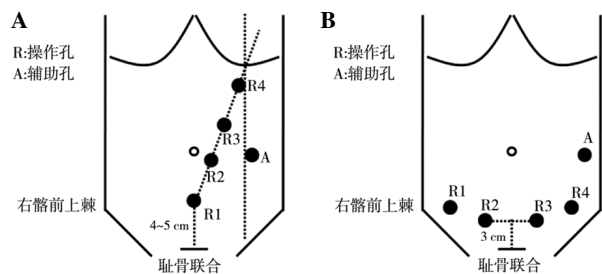


图2 达芬奇 Xi 系统机器人右半结肠癌根治术其他 Trocar 布置方法(李太原绘制)

注:A,4 个操作孔一直线排列的 Trocar 布置;B,4 个操作孔于耻骨联合上方 3 cm 处水平排列或略呈一弧线排列的 Trocar 布置。

(3)手术操作规范。解剖结构的判定:右半结肠切除术较为复杂,毗邻脏器较多,需判定回结肠动静脉、右结肠动静脉和结肠中动静脉,尤其结肠中动静脉,血管分支较多,如果处理困难,建议在结肠中动静脉根部结扎切断。此外,还需判定横结肠游离后能否行腹腔镜下回肠横结肠功能性端-端吻合。因为目前设备和技术条件无法使用管状吻合器完成全腹腔镜下回肠-横结肠的端-端或端-侧吻合。如横结肠系膜过短,请勿实施机器人 NOSES VIII 式手术,可考虑行全机器人右半结肠腔内吻合术。

显露术野:根据操作者的习惯,可采用中央入路、外侧入路和头侧入路等。目前中央入路较为多见。助手用无损伤肠钳将小肠移至左侧腹,找到并提起右结肠系膜,显露此处的回结肠动脉与肠系膜上静脉交叉处。

分离血管:沿肠系膜上血管向上,分离裸化动脉各分支及静脉各属支,清扫淋巴结。分别用血管夹夹闭并切断回结肠动静脉、右结肠动脉、结肠中

动静脉或结肠中动静脉右支。仔细解剖显露胃结肠干(Henle干),离断右结肠静脉和副右结肠静脉。结肠肝曲癌和横结肠近肝曲癌行扩大右半结肠切除术时,应离断胃网膜右动静脉。

游离升结肠:自肠系膜上静脉右侧起,沿融合筋膜间隙(Toldt间隙),在右侧精索或卵巢血管和右输尿管以及胰腺和十二指肠表面,自下向上、自内向外进行分离。

游离结肠肝曲:打开胃结肠韧带,向右分离,游离结肠肝曲。结肠肝曲癌和横结肠近肝曲癌行扩大右半结肠切除术时,应于胃网膜血管弓内离断大网膜并清扫幽门下(No.6组)淋巴结。游离切除距肿瘤>10 cm的大网膜。

游离侧腹膜:从回盲部向上分离外侧腹膜,与结肠肝曲游离部位相汇合。

吻合:根据肿瘤所在部位决定切除肠段,分别游离结肠系膜及回肠系膜直到切端。可作辅助切口拖出体外吻合,也可行腔内吻合,吻合方法多种。腹腔内吻合将末端回肠与结肠靠拢,置入直线切割吻合器,侧侧吻合回肠与横结肠,后再用切割吻合器断离手术标本。也可用管状吻合器行回肠结肠端侧吻合。

切口选择和标本取出:①机器人辅助手术。辅助切口的位置可以是绕脐正中、经右侧腹直肌或右侧腹直肌外侧;切口的大小是在满足操作的要求下尽量小一些;标本直接从辅助切口取出。②全机器人手术。推荐小切口的位置是绕脐正中,小切口的大小能取出标本便可;腔内吻合完成后将标本装入保护套内再经小切口取出。③机器人 NOSES。参照《“机器人”结直肠肿瘤经自然腔道取标本手术专家共识》^[32]。

关闭切口:①辅助切口法。大量蒸馏水冲洗腹腔,留置引流,关闭切口;②NOSES法。大量蒸馏水冲洗腹腔,留置引流,关闭 Trocar 孔。

(二)横结肠癌

(1)适应证:机器人横结肠癌根治术用于治疗横结肠中段癌。

(2)体位和 Trocar 布置:患者取分腿平卧位,固定后调整为头高 10°~15°的体位。根据术中肿瘤位置的不同,在助手协助下适当调整体位。

建立气腹及腹腔探查同前。

对于一体式手术机器人系统(如达芬奇 Xi),常用 5 枚 Trocar:机械臂操作孔 R1、R2、R3、R4 和

辅助孔 A(图 2B)。

(3)手术操作规范。手术入路及思路:采用先头侧后中央清扫的入路方式。手术思路归纳为 3 个平面即横结肠系膜右背侧、中间背侧和左背侧分离,两个结肠曲即肝曲和脾曲彻底游离以及中央区淋巴结即 No.223 组淋巴结清扫。中段横结肠癌切除范围需要行肿瘤两侧至少 10 cm 肠管及其对应的网膜弓内淋巴结清扫及肠系膜淋巴结清扫,行升结肠和降结肠端-端或端-侧或侧-侧吻合。倘若因两端张力大而不能吻合,对偏左侧的横结肠癌,可切除降结肠,行升结肠、乙状结肠吻合术。

横结肠系膜右侧区域游离:完成横结肠系膜与胃网膜右系膜的分离,接着完成横结肠系膜与胰头系膜和原始后腹膜的分离,彻底松解结肠肝曲。

横结肠系膜中间区域游离:关键是分离横结肠系膜在胰腺下缘的附着,并完成横结肠系膜中间部分与后腹膜的融合解离。

横结肠系膜左侧区域游离:沿胰尾下缘完成左侧横结肠系膜与胃网膜左系膜的解离,然后沿胰尾下后方的 Toldt 筋膜前层向下向外游离拓展层面,完成左侧横结肠系膜与后腹膜的解离,彻底松解结肠脾曲。

分离血管及中央区淋巴结清扫:沿十二指肠水平部切开,首先显露肠系膜上动脉表面,向上分离即可显露结肠中动脉起始部,根部上夹闭离断,注意勿损伤空肠血管,沿右侧过渡至肠系膜上静脉浅筋膜,并向右分离,依次显露胃结肠静脉干、副右结肠静脉,并过渡至胰头浅筋膜与头侧会师。根部离断结肠中静脉,完成中央区淋巴结清扫。

吻合:消化道重建的吻合方式可采用端侧吻合、端端吻合或者侧侧吻合。

切口选择和标本取出:①机器人辅助手术。辅助切口的位置可以是绕脐正中、经右侧腹直肌或右侧腹直肌外侧,借助 Trocar 孔延长后,标本直接从辅助切口取出。②全机器人手术。推荐小切口的位置是绕脐正中。小切口的大小以能取出标本即可。标本应及时装入保护套内,再经小切口取出。③机器人 NOSES。参照《“机器人”结直肠肿瘤经自然腔道取标本手术专家共识》^[32]。

关闭切口:①辅助切口法。大量蒸馏水冲洗腹腔,留置引流,关闭切口;②NOSES法。大量蒸馏水冲洗腹腔,留置引流,关闭 Trocar 孔。

(三)左半结肠癌

(1)适应证:机器人左半结肠癌根治术用于治疗横结肠左半部、结肠脾曲、降结肠和乙状结肠上段和中段的肿瘤。

(2)体位和 Trocar 布置:患者取分腿平卧位或改良截石位。患者固定后,调整为头高脚低,右倾位。适当降低患者左腿高度,防止与机械臂碰撞。建立气腹及腹腔探查同前。对于一体式手术机器人系统(如达芬奇 Xi),常用5枚 Trocar:机械臂操作孔 R1、R2、R3、R4 和辅助孔 A(图3)。
①机械臂操作孔 R1:8 mm 口径,置于剑突下方 3~4 cm,中线稍偏右侧,必须位于横结肠上方;
②机械臂操作孔 R2(镜头孔):8 mm 口径,安装镜头,置于脐右上方 3~4 cm 处;
③机械臂操作孔 R3:8 mm 口径,置于右侧麦氏点,即脐与右髂前上棘连线中外 1/3 处;
④机械臂操作孔 R4:8 mm 口径,置于耻骨联合上方 3~4 cm 中线处;
⑤辅助孔 A:5 mm 或 12 mm 口径,置于右锁骨中线外侧,机械臂操作孔 R1 和镜头孔 R2 中间的水平位置。镜头孔的位置相对固定,其余 Trocar 位置依据肿瘤部位、患者体型及术者习惯进行调整,注意保持操作中心在肿瘤部位。相邻 Trocar 间距 8~10 cm,避免机械臂交叉磕碰。尺寸均应以气腹后有张力的情况下为准。

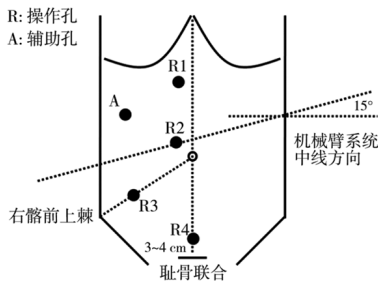


图3 达芬奇 Xi 系统机器人左半结肠癌根治术 Trocar 布置方法(赵任、施毅卿绘制)

机械臂系统安置于左侧肩部,中线过操作孔 R2(镜头孔)位置,与左肩成 15°角。各机械臂采取“环抱”姿态:镜头臂居中,双侧器械臂关节向外充分伸展,器械臂上数字应正对前方,以免交叉磕碰。机械臂与 Trocar 连接时注意高度调整,动作柔和,避免向上提拉 Trocar。机械臂固定后,不可再移动患者体位或手术床。

对于非悬挂式机械臂的手术机器人系统(达芬奇 Si 等),同样采用上述“经典”Trocar 布局,具体可参考《机器人结直肠癌手术中国专家共识

(2020 版)》^[31]。

(3)手术操作规范。显露术区:建议采用中间入路手术。助手在辅助孔用无损伤肠钳将小肠、大网膜移动至右侧腹。分别向上外侧及下外侧牵拉降结肠和直肠与乙状结肠交界处的肠系膜,辨认腹主动脉分叉处。

分离血管:从肠系膜下静脉开始解剖。随着 Treitz 韧带的显露,肠系膜下静脉很容易被解剖并结扎离断,拓展 Toldt 间隙,输尿管和生殖静脉被很好地保护,Gerota 筋膜视肿瘤的侵犯程度,被不同程度地保护。沿腹主动脉剥离肠系膜下动脉,清扫肠系膜下动脉根部淋巴结(No. 253 组淋巴结),仔细解剖肠系膜下动脉根部以保护主动脉分叉周围的上腹下神经丛,再次评估生殖血管和输尿管的位置。左结肠动脉(如有升支)和乙状结肠动脉分别用血管夹夹闭。

游离降结肠:自肠系膜下静脉左侧起,沿左 Toldt 筋膜和左肾前筋膜之间的无血管间隙,在左侧精索或卵巢血管和左输尿管表面,自下向上(也可自上向下)、自内向外进行分离。

游离结肠脾曲:沿 Toldt 间隙向头端及内侧分离,在无血管区打开横结肠系膜,结扎结肠中动脉左支,离断左侧胃结肠韧带、脾结肠韧带,完全游离结肠脾曲。

游离乙状结肠和上段直肠:沿侧腹膜及肾前筋膜前上方完全游离降结肠和乙状结肠,必要时可游离直肠上段。确定切除肠段的距离,并游离肠系膜。

吻合:做左腹直肌切口或者正中切口拖出肠段,直视下裸化肠管,切断并移除标本。可用直线切割闭合器行横结肠乙状结肠功能性端端吻合,也可用管状吻合器行横结肠与乙状结肠的端侧吻合。在保证无菌无瘤原则下,也可行腔内吻合。

关闭切口:适当冲洗,放置引流,关闭切口。

左半结肠机器人 NOSES:NOSES VI 式和 NOSES VII 式^[25]。适合于近段乙状结肠或者左半结肠切除手术,VI 式为经过直肠取出标本, VII 式为经过阴道取出标本。腹腔内手术操作同前,唯一需要注意的是,需要在全腔镜下吻合,可以选用直线切割闭合器进行肠管侧侧吻合,手工缝合共同开口。术中应注意避免污染,用直线切割闭合器切断肠管后进行吻合,可以减少粪便污染腹腔。打开直肠或者阴道后需进行消毒,并使用切口保护器,避免肿瘤种植。

(四) 直肠癌

(1) 适应证: 机器人直肠癌根治术用于治疗直肠和乙状结肠下段的肿瘤。

(2) 体位和 Trocar 布置: 行乙状结肠癌根治术、直肠前切除术和低位直肠前切除术的患者, 取分腿平卧位或改良截石位; 行经腹会阴联合切除术的患者取截石位。患者固定后, 调整为头低脚高, 右倾卧位。可适当降低患者左腿高度, 防止与机械臂碰撞。建立气腹及腹腔探查同前。

对于一体式手术机器人系统(如达芬奇 Xi), 常用 4~5 枚 Trocar: 机械臂操作孔 R1、R2、R3、R4 和辅助孔 A(图 4)。①机械臂操作孔 R1: 8 mm 口径, 置于左腋前线, 镜头孔水平下方 2 cm 处, 主要用于辅助中低位直肠的 TME; ②机械臂操作孔 R2: 8 mm 口径, 置于左锁骨中线, 镜头孔水平上方 2 cm 处; ③机械臂操作孔 R3(镜头孔): 8 mm 口径, 安装镜头, 置于脐右上方 3~4 cm 处; ④机械臂操作孔 R4: 8 mm 口径, 置于右侧麦氏点, 即脐与右髂前上棘连线中外 1/3 处; ⑤辅助孔 A: 5 mm 或 12 mm 口径, 置于镜头孔水平, 注意与操作孔 R3 和 R4 均保持足够距离。镜头孔的位置相对固定, 其余 Trocar 位置依据肿瘤部位、患者体型及术者习惯进行调整, 注意保持操作中心在肿瘤部位。相邻 Trocar 间距 8~10 cm, 避免机械臂交叉磕碰。尺寸均应以气腹后有张力的情况下为准。机械臂 R1 可根据实际手术需要决定是否安装使用。

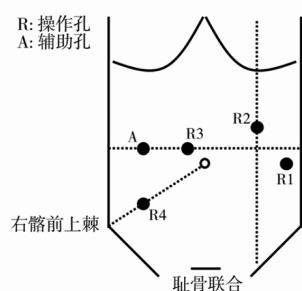


图 4 达芬奇 Xi 系统机器人直肠和乙状结肠癌根治术 Trocar 布置方法(何国栋、冯青阳绘制)

机械臂系统安置于患者左侧, 各机械臂采取“环抱”姿态指向盆腔手术区; 镜头臂居中, 双侧器械臂关节向外充分伸展, 以免交叉磕碰。机械臂与 Trocar 连接时注意高度调整, 动作柔和, 避免向上提拉 Trocar。对于非联动的普通手术床, 机械臂固定后, 不可再移动患者体位。若需游离结肠脾曲, 可将机械臂整体向左上腹方向旋转。对于非悬挂

式机械臂的手术机器人系统(达芬奇 Si 等), 也可采用上述“经典”Trocar 布局, 具体可参考《机器人结直肠癌手术中国专家共识(2020 版)》^[31]。

对于采用悬挂式机械臂的手术机器人系统, 除了上述“经典”Trocar 布局, 也可以参考左半结肠癌根治术的布局, 但其连线角度应适当调整, 以适应操作区域。

(3) 手术操作规范。显露术区: 建议采用中间入路手术。女性患者可使用机器人手术系统进行子宫悬吊, 男性患者也可悬吊膀胱表面腹膜以改善手术视野。将小肠和大网膜移动至右季肋区, 充分显露手术野。向上外侧牵拉直肠和乙状结肠与后腹膜交界的肠系膜, 辨认腹主动脉分叉处。

分离血管: 于骶岬水平为始, 沿脏腹膜与壁腹膜间隙向上剥离肠系膜, 拓展 Toldt 间隙, 裸化肠系膜下动静脉, 清扫淋巴结。于距离肠系膜下动脉根部 1 cm 处夹闭并切断动静脉, 或在清扫肠系膜下动脉根部淋巴结后, 于左结肠动脉分叉处远端夹闭切断, 并于相应水平夹闭并切断肠系膜下静脉, 从而保留左结肠动脉。

游离侧腹膜: 将乙状结肠向右侧牵开, 在此游离脏腹膜与壁腹膜间隙, 注意避免损伤输尿管和生殖血管。

游离结肠脾曲: 游离结肠脾曲时若需要调整体位, 则需要先撤离机械臂, 待体位调整完毕, 再重新连接机械臂。若装备机器人联动手术床, 也可直接联动调整体位。

游离降结肠和乙状结肠: 沿左肾前筋膜与 Toldt 筋膜之间游离降结肠和乙状结肠, 注意保护神经、左生殖血管和输尿管, 防止损伤。根据肿瘤部位可以同时裁剪肠系膜, 确定近端切缘。

游离直肠: 直肠的游离从骶前开始, 依照 TME 原则进行分离, 注意层次, 从后壁中央开始, 逐步向两侧进行分离, 最后分离直肠前壁。部分肥胖患者骨盆狭小, 也常在前后间隙均分离明确后再行侧方间隙分离。机械臂 R1 可辅助进行直肠的牵拉暴露。注意机械臂牵拉张力的控制, 避免软组织撕脱。根据肿瘤所在位置决定是否打开腹膜反折及游离直肠的长度, 必要时可分离直至肛提肌水平, 低位游离电剪或电钩可能更灵活。

游离直肠远切端: 直肠远切端可使用超声刀进行肠壁的裸化, 也可使用机器人的电钩或热剪进行裸化。切缘距离肿瘤下缘通常 >2 cm。

吻合:根据肿瘤位置及患者体型,选择小切口辅助或全腹腔镜(NOSES技术)吻合。①小切口辅助吻合:裸化远端肠管后离断;下腹部小切口或扩大现有操作孔或右下腹拟肠造口处取出标本;近端肠管置入吻合器钉砧头;还纳近端肠管,缝闭或用巾钳夹闭切口,重新建立气腹,吻合器从肛门置入,机器人手术系统直视下进行吻合。②若肿瘤直径较小,可采用NOSES技术吻合。充气试验或亚甲蓝注入试验检查吻合是否满意,可在机器人手术系统直视下加缝加固;直肠指检以检查吻合口的完整性及有无吻合口活动性出血,必要时行吻合口肠镜检查。

会阴部手术和肠造口:行经腹会阴联合直肠癌根治术的患者,直肠游离至肛提肌水平后,医师手工进行会阴部手术,手术方法和传统开腹手术相同。肿瘤标本从会阴部切口取出。同时撤离机械臂,移开机械臂系统,医师手工行肠造口术。会阴部手术和肠造口术完毕,关闭会阴部切口。ISR或超低位切除术中,手工结肠-肛管吻合过程与此类似。

关闭切口:必要时可重新建立气腹,连接机械臂,行机器人手术系统关闭盆底腹膜。适当冲洗,放置引流,关闭切口。

直肠癌机器人NOSES:根据肿瘤部位不同,经直肠或阴道取出方式不同,又可分为NOSES I或V式,具体参考《结直肠癌经自然腔道取标本手术专家共识》^[25]。需要注意,吻合在全腹腔镜下进行,术前应做好充分的肠道准备,术中应注意及时消毒,避免污染,并避免肿瘤种植。若需要采取在腹腔内打开肠管的步骤,应在操作前预先做好消毒准备。可能污染的组织标本取出时应装入标本袋或指套等取出,避免污染Trocar。

(4)直肠癌新辅助治疗后的机器人手术:结直肠癌,尤其是低位直肠癌的新辅助治疗越来越受到重视。已有研究证明,机器人手术同样适用于新辅助治疗后的结直肠癌根治术^[33-34]。新辅助治疗后行机器人手术,需要结合患者个体情况、解剖特点、肿瘤位置及分期,在充分评估新辅助治疗疗效及组织粘连水肿情况后,以多学科团队讨论为基础,由具备机器人手术经验的手术团队实施。综合考虑组织炎性水肿情况及充分的肿瘤退缩时间,新辅助放化疗后手术间隔推荐在4~8周以上。术中应充分发挥机器人技术优势,通过其高清的三维视野、轻巧灵活、精准稳定的机械操作,帮助在

盆底的狭小空间内完成复杂操作。由于新辅助治疗后局部组织水肿纤维化往往较为严重,术中合理选择能量平台对手术顺利完成有一定帮助。可灵活运用单极电器械与超声刀,以实现有效分离纤维瘢痕,充分创面止血,减少术中烟雾影响。另外,助手辅助孔合理使用吸引器,既可保持局部组织张力,也能及时吸尽术区组织渗出,减少术区烟雾,以配合主刀完成手术操作。

(五)全结肠切除或次全结肠切除

(1)适应证:机器人全结肠或次全结肠切除术用于治疗多原发结直肠癌、家族性腺瘤性息肉病、遗传性非息肉病性结直肠癌、内科治疗无效的炎性肠病或合并恶变以及左半结肠切除后吻合可能存在血运障碍等情况。术前应充分评估适应证并获取患者知情同意。

(2)体位和Trocar布置:患者取截石位,固定后调整为头低脚高,游离右半结肠时为左倾位,游离左半结肠时为右倾位,注意适当降低患者腿部高度,避免与机械臂发生碰撞。

建立气腹及腹腔探查同前。行次全结肠切除术时,应充分探查,确保肿瘤所在肠段充分切除。

对于一体式手术机器人系统(如达芬奇Xi),Trocar和机械臂布置为游离左半结肠和右半结肠各用5枚Trocar。两个步骤共用2枚Trocar,共8枚Trocar(图5)。

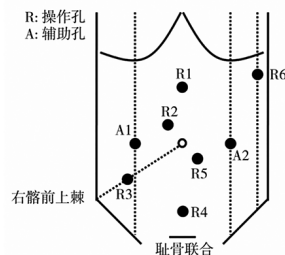


图5 达芬奇Xi系统机器人全结肠和次全结肠切除术Trocar布置方法(姚宏亮绘制)

游离右半结肠。①机械臂操作孔R3(无创抓钳):8 mm口径,置于麦氏点,即脐与右髂前上棘连线中外1/3处;②机械臂操作孔R4(带双极电凝的无创抓钳或马里兰抓钳):8 mm口径,置于脐下10 cm处;③机械臂操作孔R5(镜头孔):8 mm口径,置于脐下2 cm,偏左2 cm处;④机械臂操作孔R6(超声刀或电钩):8 mm口径,置于左侧腋前线肋缘下2 cm处;⑤辅助孔A2:12 mm口径,置于左锁骨中线平脐处。

游离左半结肠。①机械臂操作孔 R1(带双极电凝的无创抓钳或马里兰抓钳):8 mm 口径,置于脐上 5 cm 处;②机械臂操作孔 R2(镜头):8 mm 口径,置于脐上 2 cm,偏右 2 cm 处;③机械臂操作孔 R3(超声刀或电钩):8 mm 口径,置于麦氏点处;④机械臂操作孔 R6(无创抓钳):8 mm 口径,置于左腋前线肋缘下 2 cm 处;⑤辅助孔 A1:12 mm 口径,置于右锁骨中线平脐处。

镜头孔位置相对固定,其余 Trocar 位置可根据肿瘤位置、术者习惯、术中情况等灵活调整,有经验的中心可根据术者习惯或术中情况适当调整或缩减操作孔,如 R2 和 R5 合并置入脐部,但需保持操作中心在肿瘤部位。

(3)手术操作要点:手术大致分为右半结肠癌根治和左半结肠+直肠癌根治两部分,相应手术操作基本同前,根据肿瘤部位、术者习惯等选择手术入路。

游离右半结肠时,需要完成末端回肠的游离、右半结肠及横结肠的游离,直到离断结肠中血管左支,同时需完成标本近端的离断。游离左半结肠时,需要完成左半结肠及直肠的游离、标本切除与拖出、消化道重建。注意各步骤充分完成,避免反复拆装设备。

标本近端切缘需结合疾病良恶性情况及肿瘤部位考虑是否保留回盲部。若保留回盲部,需注意保留回结肠血管,充分游离回盲部,吻合时需将回盲部及残余的升结肠逆时针旋转 180°后完成吻合。建议预防性切除阑尾。

标本远端切缘同样需要依据疾病良恶性划分,良性疾病可适当保留远端肠管,以利于重建后消化道功能恢复。

全结肠及次全结肠切除手术范围较大,消化道改变较大,重建前需理顺肠管,防止翻动肠管过程中肠管扭转或形成内疝。

三、新术式

(一)机器人经肛全直肠系膜切除术

taTME 利用经肛门微创技术,采取“自下而上”的解剖方式,有利于中下段直肠系膜的游离,特别对于肥胖、男性和骨盆狭小等“困难骨盆”情况,可能更具优势。该术式还可通过肛门取出标本,避免了腹部切口,在提升美观性的同时,降低了切口相关的并发症风险。机器人在狭小空间的

操作优势决定了其在 taTME 中的潜在应用价值。然而,腹腔镜 taTME 存在固有缺陷,如主刀操作空间受限(患者两腿之间)以及经肛单孔条件下在骨盆狭小空间的游离、缝合及打结难度较高等。机器人 taTME 于 2013 年首次由 Atallah 等^[35]报道;国内童卫东团队于 2017 年完成首例报道^[36]。

机器人 taTME 适应证与腹腔镜 taTME 相似。因缺乏专用机器人经肛手术操作平台,目前,通常采用自制手套气密装置与经肛手术 Port 联合完成机器人的对接。患者取低平截石位,机器人摆放于患者躯体左侧(图 6)。当前达芬奇多臂机器人(Si 或 Xi)手臂体积较大,受会阴部空间限制难以完成全机器人 taTME,建议采用腹腔镜减孔操作的方式协作完成手术更为合理。国际小样本回顾性研究表明,机器人 taTME 可提供更清晰的手术视野,其灵活的机械手更有利于盆腔狭小空间的多角度操作,有效减少腹腔镜 taTME 的“筷子效应”,消除术者手部震颤并提升解剖缝合的精准度,初步验证了其可行性与安全性^[37-38]。但远期预后及功能结果有待进一步证实。随着单孔机器人技术推广及智能化小型化机器人发展,机器人 taTME 的前景值得期待^[39-40]。

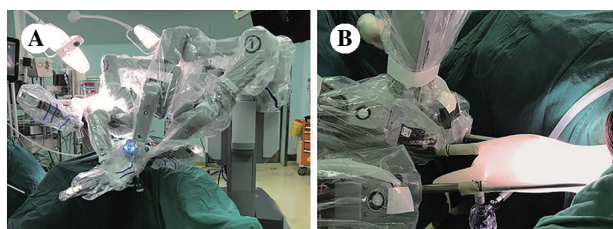


图 6 机器人经肛全直肠系膜切除术的术中对接方法 (童卫东供图)

注:A,患者取低平截石位,机器人摆放于患者躯体左侧;B,采用自制手套气密装置与经肛手术 Port 联合完成机器人系统对接。

(二)机器人经括约肌间切除术(ISR)或部分 ISR(partial ISR)

肿瘤学方面,机器人的总体 5 年局部复发率约为 5%,5 年总体生存率为 85.1%,5 年无病生存率为 77.3%,肿瘤学预后可接受^[41]。且与腹腔镜 ISR 相比,机器人 ISR 在 TME 系膜质量、环周切缘和远端切缘阳性率方面具有潜在优势,更适用于肥胖、骨盆狭小的低位直肠癌患者^[42]。功能学方面,partial ISR 术后肛门功能良好,生活质量优于完全 ISR(total ISR)或次全 ISR(subtotal ISR)^[43-44]。

值得注意的是,目前关于机器人ISR的研究多数为回顾性分析,尚缺乏高质量循证医学证据。

(1)适应证:①适用于低位直肠癌 Bordeaux 分型 I~III 型;② I 期(cT₁₋₂N₀M₀ 期),可直接手术,cT₁N₀M₀ 期者,肿瘤占据肠周径<1/3 圈,无高危因素者,可行局部切除;II~III 期(cT₃₋₄N₀₋₂M₀ 期)应行新辅助治疗后评估。肛提肌裂孔以上应在 T₃ 期及以内(未侵犯耻骨直肠肌),肛提肌裂孔以下应在 T₂ 期及以内(未侵犯纵肌层);③术前肛门控制功能良好;④术中应确保 R0 切除。

(2)禁忌证:①肛提肌裂孔以上的 T₄ 期与肛提肌裂孔以下的 T₃ 期及以上,肿瘤活动度差;②低分化或未分化癌以及黏液腺癌和印戒细胞癌;③高龄,肛门控制功能差。

(3)体位和 Trocar 布置:参照前述各论中直肠癌章节。必要时可于耻骨联合上方两横指处,增加辅助孔 A2,放置 5 mm Trocar,经此孔可使用比传统腹腔镜抓钳短 10 cm 的 Allis 钳、胃抓钳或吸引器等,容易形成更有效的对抗牵引,便于低位狭小空间显露。

(4)机器人 ISR 括约肌间隙分离要点:文献报道直肠前侧间隙 Hiatal 韧带最为薄弱,侧方次之,后方最厚^[45]。故从直肠前侧方或侧方开始分离最易进入括约肌间隙。

分离起点:当 TME 分离至肛提肌裂孔边缘(见到终点线^[46-47]),利用 R3 钳将精囊腺或阴道后壁推向上前方,由直肠前侧方或侧方开始分离,裸化与寻找括约肌间隙同步进行,易于找到括约肌间隙,利用耻骨上 Trocar 孔置入吸引器将直肠挡向左侧,主刀的 R2 钳钝性分离右侧括约肌间隙,也可用吸引器与 R2 钳交替分离括约肌间隙(图 3)。逐步用超声刀切断附着于肛提肌裂孔边缘的系膜,最后切断 Hiatal 韧带。同法分离左侧括约肌间隙:利用吸引器将直肠挡向右侧,利用 R2 钳钝性分离左括约肌间隙,与直肠后方括约肌间隙相延续(图 4)。

分离终点:经腹括约肌间隙分离终点为沿着直肠纵肌的表面环形分离至见到曲张的静脉丛(即齿状线水平)。健侧可不必分离至这么低(低于肛提肌裂孔 1 cm 左右即可),以便于行适形切除,保留内括约肌神经。如经腹能游离至肿瘤远端 3 cm,可经腹采用 30~45 mm 直线切割闭合器切断,完成经腹 ISR;当经腹游离无法达到足够远切缘距离,

则仅经腹分离 1 cm 括约肌间隙后,改经会阴进行分离(即混合入路)。

(5)吻合方式:可采用直接吻合、J 型贮袋、端侧吻合或结肠成形,并予以预防性肠造口。

(三)机器人经肛局部切除

直肠良性肿瘤和早期癌可采取经肛微创手术(transanal minimally invasive surgery, TAMIS)和经肛内镜显微手术(transanal endoscopic microsurgery, TEM)实现局部切除。手术需安置经肛操作平台,随后在腹腔镜或 TEM 镜头下完成切除和缝合。由于经肛操作空间狭小,TAMIS 与 TEM 均需克服“筷子效应”,操作难度较高,术者需经历较长的学习曲线方能熟练掌握肿瘤切除与创面缝合。机器人系统凭借符合人体工程学的灵活操作、裸眼 3D 高清放大视野等优势,可有效突破腹腔镜系统的局限性,在狭小空间更具操作优势。故机器人 TAMIS 备受国内外同行关注。

初步研究表明,机器人 TAMIS 用于直肠肿瘤局部切除安全可行,较传统腹腔镜 TAMIS 具有以下优势:3D 视野更清晰,分离切除更精准,缝合操作更便捷。但同时也存在以下局限性:机器人系统架设需要额外耗时,达芬奇 Si 及 Xi 系统经肛操作存在经肛操作机械臂碰撞现象,且整体医疗成本增加^[48-51]。

采用达芬奇 Si 或 Xi 系统进行机器人 TAMIS 手术时,在操作上需要注意以下几点。①体位与机器:可采用截石位、侧卧位或折刀位,将病变置于视野的下方较好。机器人机械臂系统可平行放置于患者左侧或与患者纵轴呈 20° 夹角。②经肛手术平台的选择:因为机器人 8 mm 的 Trocar 无法与现有的经肛手术平台对接,可采用手套自制经肛气密性手术装置。③显露:Airseal 智能气腹机或高流量双气腹机的应用可避免“潮汐”现象。④电钩或电剪是主操作孔较好的选择,功率不宜过大,建议<30 W^[48-52]。

多臂机器人手术系统克服了腹腔镜的大部分缺点,在狭小空间内操作优势显著。然而,由于该系统并非为单孔经自然腔道手术设计,存在手术系统与肛门对接困难,外部机械臂易发生相互碰撞等局限性。因此,多臂机器人系统实施机器人 TAMIS 时建议选择肿瘤距离肛缘<10 cm 的直肠良性肿瘤或早期直肠癌病例(T 分期为 Tis 期或 T₁ 期,且无区域淋巴结及远处转移)^[48-51]。

随着机器人手术平台的发展,单臂机器人系统如达芬奇 SP 系统等已开始应用于经肛直肠肿瘤局部切除。SP 系统配备 3 个具备腕肘部关节的机械臂和 3D 可视化功能,不仅实现了与肛门的快速对接,还解决了多臂机器人外部机械臂碰撞问题,显著提升了经肛手术的操作效能,已有研究证实其在经肛直肠良恶性疾病手术中的安全性和有效性^[53]。

(四)机器人单孔手术

机器人单孔手术的出现解决了单孔腹腔镜手术的技术难点,如丢失操作三角、平行共轴效应、器械碰撞、不符合人体工程学等,该手术方式理论上兼具机器人系统的精细、灵活、滤抖及单孔手术更微创、美容好及疼痛轻等优势。随着机器人技术的迭代更新,目前单孔手术机器人已经拥有其独立的操作平台。

达芬奇 SP(Da Vinci SP)系统于 2014 年获得美国食品药品监督管理局批准,并于 2018 年在美国获批用于耳鼻喉科和泌尿外科手术。在中国,达芬奇 SP 手术机器人于 2023 年 2 月通过海南博鳌乐城国际医疗旅游先行区的准入政策,获得授权在当地的三甲医疗中心开展泌尿外科、耳鼻喉科、结直肠外科、胰腺外科、妇产科和胸外科的真实世界研究,以评估其在中国人人群中的安全性和临床表现。

自 2023 年 6 月以来,中国本土多家机器人公司自主研发的单孔机器人平台相继在国内获批上市,目前上市的有术锐 SR-ENS-600、精锋 SP1000 和微创图迈单孔腹腔镜。结直肠手术相关的临床研究也在多个中心逐步开展。

单孔机器人平台通过各系统专用鞘管置入腹腔,蛇形展开操作器械实施组织抓取、电凝、电切、游离和缝合等手术操作。其优势主要在于通过可弯曲机械臂以及可弯曲镜头,避免了体内和体外器械之间的相互干扰,通过单一切口完成腹部多个象限的手术。其不足主要在于器械抓持力有限,目前尚无超声刀器械。

目前条件下,机器人单孔手术的操作要点基本同单孔腹腔镜手术,需逐步进行局部小范围的游离,逐步积累,以完成整条线和整个面的解剖,最终达到充分清扫及游离。由于缺少触觉反馈,其操作需要更加耐心仔细。

机器人单孔手术的应用与发展处于起步阶

段,尚缺乏大样本前瞻性临床研究数据,其安全性、有效性、适应证和最佳手术入路等,均有待探索。建议开展该手术前应有充分的动物实验或单孔腹腔镜手术基础。

参考适应证:①肿瘤最大直径 ≤ 4 cm;②体重指数 <28 kg/m²;③肿瘤位于结肠以及高位直肠;④无远处转移;⑤无手术区域粘连;⑥临床分期为 cT₁₋₃N₀₋₁ 期。

四、机器人多脏器联合切除

(一)联合肝切除

机器人结直肠癌联合肝切除术的手术种类主要有:①结直肠癌合并肝脏侵犯或转移的联合脏器切除术,包括机器人右半结肠、横结肠、左半结肠、乙状结肠、直肠切除联合肝切除术;②结直肠癌合并肝脏原发疾病的联合脏器切除术,包括原发性结直肠癌合并肝脏原发疾病的联合脏器切除术。

(1)适应证:适合于一般情况好、可接受同步切除手术切除,结直肠癌原发灶和转移灶均可根治性切除,且术后残肝满足功能需求;仅有肺部结节性病灶,但不影响肝原发(或转移)病灶切除决策的患者。

(2)病灶切除顺序:结直肠癌原发灶和肝原发(或转移)病灶的切除顺序目前尚无定论。肝脏手术相对清洁,可以先处理肝病灶,再切除结直肠癌原发灶。但若为大范围肝切除或困难部位肝切除,可因手术时间长、出血多及多次阻断入肝血流,导致肠壁水肿,不利于肠道切除吻合。或因复杂肝切除有中转开腹可能,或结直肠原发病灶有无法切除可能,则先处理结直肠原发灶。

(3)体位和 Trocar 布置:若肝病灶位于肝左叶或右前叶,同期切除通常只需仰卧位,通过调整头部及腿部高低来适应肝脏及结直肠部位的操作;若肝病灶位于右后叶或为双侧多发,则不仅要调节头部和腿部高低,还需由仰卧位变换到右侧抬高 60°,为切除肝右后叶病灶提供便利。

通常镜头孔可以共用,置于脐孔右侧 2 cm 处。肝脏病灶切除时,机器人 R1 和 R2 臂操作孔呈弧形分布于镜头孔两侧,弧形顶点为目标病灶,必要时增加一个 R3 牵引臂孔。

(4)手术操作要点。机器人肝局部切除术:探查及游离肝脏,离断肝圆韧带、镰状韧带,然后根据病灶部位游离肝脏,术中结合超声明确肿瘤部位

与附近解剖情况;距肿瘤边缘 1~2 cm 标出预切线,采用超声刀等断肝器械离断肝实质后充分止血。

机器人肝左外叶切除术:①探查及肝脏游离,依次离断肝圆韧带、镰状韧带、左三角韧带和左冠状韧带。②肝实质离断,沿肝圆韧带及镰状韧带左侧缘开始将Ⅱ、Ⅲ段 Glisson 鞘上下方肝组织离断以显露Ⅱ、Ⅲ段 Glisson 分支;经右侧助手孔置入直线切割闭合器,一并闭合切断Ⅱ、Ⅲ段 Glisson 蒂,或分别夹闭Ⅱ、Ⅲ段 Glisson 分支后切断;继续向肝左静脉根部方向离断肝实质。③显露并离断肝左静脉根部;断面充分止血,病灶取出。

机器人左半肝切除术:①探查及肝脏游离,离断肝圆韧带和镰状韧带,切断左冠状韧带、左三角韧带,游离肝左叶。②解剖第一肝门,依次解剖出肝左动脉和门静脉左支并分别结扎,可见左半肝呈缺血改变。③显露第二肝门,解剖肝左静脉的主干并结扎。④沿缺血线标记预切线离断肝实质;以直线切割闭合器离断包含左肝管的左侧 Glisson 鞘;离断至第二肝门时,采用血管切割闭合器离断肝左静脉根部;断面充分止血,病灶取出。

机器人右半肝切除术:①探查及游离肝脏,依次切断肝圆韧带、镰状韧带、右肝肾韧带、右三角韧带和右冠状韧带,使整个右肝完全游离,直至显露下腔静脉。②解剖第一肝门与肝后下腔静脉,显露肝短静脉,切断下腔静脉韧带,显露肝后下腔静脉右侧壁及前壁。③解剖第二肝门,完全游离右肝至下腔静脉右侧壁,沿下腔静脉前壁向头侧分离肝后下腔静脉间隙,自腔静脉陷窝向下方轻柔地分离,两者结合可分离出右肝静脉主干并离断。④沿缺血线标记预切线离断肝,离断右侧肝蒂,显露及离断肝右静脉。⑤断面充分止血,病灶取出。

机器人肝右后叶切除术:①探查及游离肝脏,依次切断肝圆韧带、镰状韧带、右肝肾韧带、右三角韧带和右冠状韧带,使整个右肝完全游离,直至显露下腔静脉右侧缘。②右后肝蒂的解剖与处理,纵行切开肝十二指肠韧带右侧腹膜,分离出肝右动脉及门静脉右支,悬吊,备半肝血流阻断用。③肝实质离断,沿缺血线标记预切线,血管夹夹闭肝右动脉和门静脉右支,行半肝血流阻断;离断肝实质,离断右后叶 Glisson 鞘,沿肝右静脉继续向头侧离断肝实质,直至显露肝右静脉根部,完成肝切除。④断面充分止血,病灶取出。

机器人肝尾状叶切除术:①探查及肝脏游离,

依次离断肝圆韧带、镰状韧带、左三角韧带和左冠状韧带,完全游离肝左外叶。②打开小网膜囊,显露尾状叶,必要时切除部分小网膜增加显露。③解剖切断肝动脉及门静脉尾状叶分支,左尾状叶门静脉来自门静脉左支;打开尾状叶与下腔静脉间腹膜,沿下腔静脉从足侧向头侧依次结扎切断肝短静脉,切断下腔静脉韧带,完全游离尾状叶。④肝实质离断,全尾叶切除自尾状突右缘开始,然后绕至左侧进行。左尾状叶切除自腔静脉旁部开始,沿下腔静脉自足侧向头侧离断。多种断肝器械离断肝实质。⑤断面充分止血,病灶取出。

(二)联合胰体尾和/或脾切除

机器人结直肠癌联合胰体尾和/或脾切除手术种类主要有:①结直肠癌合并胰体尾和/或脾侵犯或转移的联合脏器切除术;②结直肠癌合并胰体尾和/或脾原发疾病的联合脏器切除术。

(1)适应证:适用于结直肠癌原发病灶和胰体尾和/或脾病灶均能 R0 切除者。术前需充分评估病灶可切除性,以及患者全身情况能否耐受手术。

(2)病灶切除顺序:建议先行胰体尾和/或脾手术,再行结直肠手术。

(3)体位和 Trocar 布置。机器人胰体尾和/或脾切除术:患者取平卧位,体位尽量靠近手术床头侧。患者固定后,建议采取头高脚低 10°~15°,联合右倾 10°~15°。根据术者习惯适当调整。机器人结直肠癌手术体位参照前述。

对于右半结肠癌联合胰体尾和/或脾切除, Trocar 布局与前述右半结肠癌章节相仿(图 7A)。操作孔 R4 置于右锁骨中线稍外侧肋缘下 2 cm 处,辅助孔 A1 置于脐水平线稍上方,兼顾上腹部手术。增加操作孔 R5(8 mm 口径)置于脐水平右侧,操作孔 R6(8 mm 口径)置于右锁骨中线肋缘下,辅助孔 A2 置于右锁骨中线外侧。胰体尾手术时,使用操作孔 R6、R5(镜头孔)、A1(由辅助孔改为操作孔)、R4 和辅助孔 A2。右半结肠手术时,使用操作孔 R1、R2、R3(镜头孔)、R4 和辅助孔 A1。

对于横结肠癌联合胰体尾和/或脾切除, Trocar 布局可参照机器人胃癌根治术。

对于左半结肠癌联合胰体尾和/或脾切除, Trocar 布局与前述左半结肠癌章节相仿(图 7B)。操作孔 R1 置于右锁骨中线肋缘下,兼顾上腹部及左侧腹部手术。增加操作孔 R5(8 mm 口径)置于左锁骨中线平脐,操作孔 R6(8 mm 口径)置于左

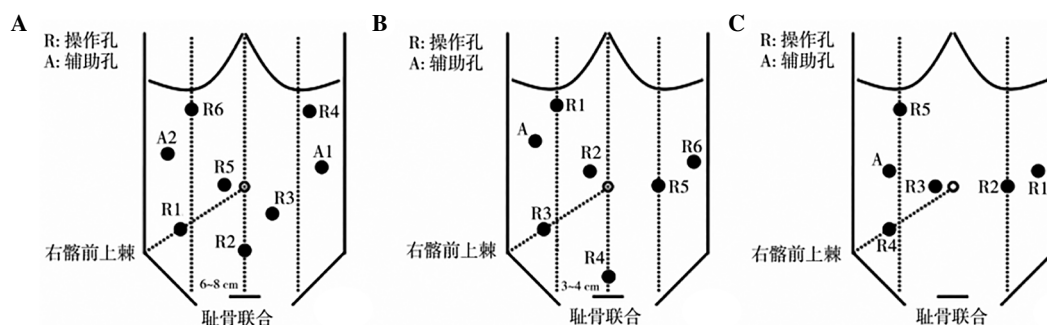


图7 机器人手术系统达芬奇 Xi 系统机器人结直肠癌联合胰体尾和/或脾切除 Trocar 布置方法(李太原绘制)

注:A,右半结肠癌联合胰体尾和/或脾切除 Trocar 布局;B,左半结肠癌联合胰体尾和/或脾切除 Trocar 布局;C,直肠或乙状结肠癌联合胰体尾和/或脾切除 Trocar 布局。

腋前线。胰体尾手术时,使用操作孔 R1、R2(镜头孔)、R5、R6 和辅助孔 A。左半结肠手术时,使用操作孔 R1、R2(镜头孔)、R3、R4 和辅助孔 A。

对于直肠或乙状结肠癌联合胰体尾和/或脾切除,Trocar 布局与前述直肠癌章节相仿(图 7C)。操作孔 R2 和 R3 置于脐水平线,以兼顾胰体尾和直肠手术。增加操作孔 R5(8 mm 口径)置于右锁骨中线肋缘下。胰体尾手术时,使用操作孔 R1、R2、R3(镜头孔)、R5 和辅助孔 A。直肠手术时,使用操作孔 R1、R2、R3(镜头孔)、R4 和辅助孔 A。

(4)手术操作要点。机器人胰体尾切除术:①胃网膜血管弓下方切开胃结肠韧带,向左至胃网膜左血管。②胰腺下缘切开 Treitz 韧带上方融合筋膜。③沿 Gerota 筋膜和 Toldt 筋膜之间的 Toldt 间隙分离胰体尾至脾脏后方和胃后膈肌水平。④在胰体尾后方进行游离,仔细解剖脾动静脉,最后使得胰体尾能够向上翻起。整个过程需要小心操作,尽量避免大出血。⑤距肿瘤 2 cm 安全切缘处脾动静脉前方分离胰腺组织至胰腺上缘水平,用 ENDO-GIA 离断胰腺。⑥向左前方牵拉胰体尾,从胰腺组织分离脾动静脉并夹闭胰上及胰背动静脉小分支,分离至胰尾,4-0 Prolene 线连续缝合胰腺断端。

机器人脾切除术:①胃网膜血管弓下方切开胃结肠韧带,向左至胃网膜左血管并结扎切断;②继续向左上游离离断胃短血管;③沿脾结肠韧带向左游离直至离断脾结肠韧带;④推起脾脏后,离断脾膈韧带及脾肾韧带;⑤显露胰尾,将其从脾门游离,用 ENDO-GIA 离断脾蒂,或用丝线双重结扎脾蒂。标本移除后,仔细检查创面,严密止血。

机器人结直肠癌根治术:参考前述手术步骤。

(三)联合子宫附件和膀胱部分切除

(1)适应证:适用于结直肠癌局部晚期侵犯子

宫、附件或膀胱者。

对于仅子宫受侵者,可行子宫切除;对于单侧附件受侵者,建议行双侧附件切除。对盆腔种植转移者,也可考虑联合行子宫附件切除。行子宫附件切除前应充分考虑患者年龄和婚育情况,充分知情同意。

对于膀胱受侵者,应充分评估肿瘤是否侵犯膀胱三角及周围 2 cm,是否侵犯输尿管以及膀胱受侵范围,估计术后残余膀胱容积,评估可切除性。

(2)手术操作要点:操作孔布局与直肠癌手术类似。

应充分进行术中探查。局部晚期肿瘤侵犯子宫附件或膀胱的同时,可能侵犯周围其他脏器,应予明确,充分评估可切除性。建议请妇科和泌尿外科等专科医师上台,协助评估及手术。

联合手术中,首先遵循原发肿瘤根治性原则,即应先行结直肠癌手术操作,依据整块性原则,途经受累脏器时,予以扩距绕行解剖。若操作视野与路径受阻,也可采取跳跃式操作。联合切除的重点不仅在于无瘤原则,肿瘤累及范围的整块 R0 切除,同样要重视区域淋巴结的清扫。目前,联合切除手术仍依据结直肠癌原发肿瘤进行淋巴结清扫,尚无证据支持需要清扫联合切除脏器的引流区域淋巴结。

联合子宫附件切除:在进行受侵子宫与附件切除手术时,应先行结扎离断子宫两侧的子宫动脉,于子宫角切断双侧输卵管,切断子宫阔韧带、子宫圆韧带、子宫主韧带和骶子宫韧带,注意保护输尿管,继续向下游离宫颈,完全游离子宫,于阴道后穹窿处离断,将阴道残端用 3-0 的倒刺线全层缝合,浆肌层加强,剩余手术步骤按经典腹腔镜直肠癌根治手术完成。

应注意,在子宫切除时可选择宫颈棒或举宫器等辅助工具以易于子宫及其周围解剖,减少误损伤,尤其应注意子宫漏斗区(悬韧带)的解剖,以避免输尿管的损伤。

输尿管损伤常见如下5处部位:①骨盆漏斗韧带的背侧靠近骨盆边缘,发生在高位结扎卵巢动静脉时。尤其要了解此部位镜下的解剖特点。输尿管与韧带、髂血管均呈条索状,易产生视觉错误。②输尿管横过子宫动脉下方,即两者相交处,发生于宫颈内口水平结扎子宫动静脉时。③广泛性子宫切除术打开 Wertheim 隧道时。④骨盆侧壁宫骶韧带上方,发生于处理宫骶韧带或分离粘连性附件肿块、盆腔肿瘤时。⑤输尿管入膀胱的肌层部分,发生于钳夹主韧带和阴道旁组织而下推膀胱不够时。

进行任何手术操作时,一旦发生输尿管损伤,无论是生理、心理乃至社会等诸多方面均会产生非常严重后果,故应高度重视并强化相应预防,必要时应主动解剖显露输尿管,以期确保更好的手术效果。

联合膀胱部分切除:按照 TME 原则游离至直肠前面肿瘤侵犯的膀胱时,于肿瘤侵犯的膀胱外侧约 2 cm 处全层切开膀胱,完整切除侵犯的膀胱组织,切缘行快速冰冻切片进行切缘确认,然后将膀胱残壁用 2-0 可吸收线全层缝合,再用 3-0 倒刺线全面加强缝合,或浆肌层加强包埋,然后进行结直肠癌根治的剩余手术步骤。

(四)联合精囊腺和前列腺切除

(1)适应证:主要用于精囊腺和前列腺受累,病灶评估为可切除,无远处转移的患者。术前应充分评估病灶周围侵犯情况及可切除性。

(2)手术操作要点:手术遵循原发肿瘤的根治原则,以整块切除原则跨平面处理受累脏器,以确保达到 R0 切除。按相关步骤进行,根部血管结扎、肠管及骶前游离。如仅有精囊腺受累,则将精囊腺与原发肿瘤整块切除,保留膀胱和前列腺;如前列腺受累,决定行全盆脏器切除,则需离断双侧髂内血管内脏分支,游离膀胱前 Retzius 间隙,处理背静脉复合体,离断尿道和直肠,完成切除;如前列腺受累而膀胱未受累,则可以考虑保留膀胱血供,离断尿道和膀胱颈部,行保留膀胱的盆腔脏器联合切除术;如合并侧方淋巴结转移,可同时行侧方淋巴结清扫术。重建方式根据患者具体情况而定。

(五)联合其他脏器切除

(1)对于单纯性可切除的肺转移:手术被认为是获益最为明确的局部治疗方式。因此,推荐对可切除的肺转移患者积极行手术切除。若因肿瘤部位、预计残存肺功能、患者耐受性和患者意愿等因素综合考虑不适合手术切除,可考虑行放疗和消融术治疗。

(2)手术切除原则:肺转移病灶的切除首选亚肺叶切除,如楔形切除或肺段切除,但在少数情况下,由于肿瘤较深或术中出血等情况,采用行肺叶切除的患者,其预后相对较差。对于术前检查未怀疑肺门(或纵隔)淋巴结转移的患者,术中无需常规行淋巴结清扫;若怀疑淋巴结转移,术中则可考虑行淋巴结活检或清扫。机器人肺切除术的手术要点可参考《机器人辅助肺癌手术中国临床专家共识》^[54]。此外,对于结直肠癌侵犯胃、十二指肠或肾等脏器的,相对少见,应进行详尽的术前评估以确定其可切除性,对于不可切除的患者,推荐先接受转化治疗后再次评估可切除性。对于可切除患者,建议对原发灶及侵犯部位进行整块切除,争取达到 R0 切除。机器人肾切除术的手术要点可参考《中国肾肿瘤腹腔镜及机器人肾部分切除术专家共识》^[55]。

五、主要并发症的预防和处理

机器人结直肠手术的很多并发症与传统腹腔镜相似,也有机器人手术特有的并发症。

(一)术中并发症

(1)穿刺损伤:血管损伤和肠管损伤。预防措施:穿刺时注意把握,建议使用开放法置入第 1 个穿刺器。治疗方法:一旦发现及时中转开腹,及时缝合修补损伤肠管。

(2)气腹相关并发症:心肺功能异常,高碳酸血症。预防措施:术中严密监测,尽量避免出现广泛的皮下气肿,术中保持良好的肌肉放松状态,尽量缩短手术时间。治疗方法:尽快结束手术,排除腹腔内 CO₂。

(3)术中血管损伤出血:肠系膜上下血管及其分支损伤,骶前静脉损伤,盆壁血管损伤等。预防措施:熟悉脏器的正常解剖结构和变异情况,正确显露手术平面和裸化步骤,熟练使用电设备。治疗方法:术中镇静,团队密切配合,正确使用止血工具。

(4)相邻脏器损伤:输尿管、膀胱、前列腺、尿

道、阴道、十二指肠、肝脏、脾脏和胆囊等损伤。预防措施:熟悉脏器的正常解剖结构,沿正确的平面进行分离,避免误损伤。治疗方法:及时发现及时处理。

(5)肠道吻合和肠造口相关并发症:肠壁裸化损伤、肠壁破裂、吻合口裂开出血和肠造口出血等。预防措施:注意操作技巧,合适的分离切除范围,选用合适的切割闭合和吻合器械。治疗方法:缝合修补损伤,重新裸化,使用合适的切割闭合器和吻合器并注意操作要点,吻合口缝合加固,预防性肠造口或置管减压引流等。

(6)机械臂失控和不灵活:可能的原因是器械安装更换时没有完全契合。解决方案:重新安装或者更换器械。

(7)组织嵌入手术器械关节:由于手术器械的多角度活动可能会在关节处夹到组织。解决方案:①操作时应避开周围组织;②根据嵌入组织的类型可以切除时予以切除,如果是肠管部分必须修补。

(8)“热剪”保护套破裂:保护套的破裂会引起破裂部位的意外灼伤。解决方案:定期更换保护套,手术时发现意外灼伤应该检查保护套,如有损坏应及时更换。

(9)手术器械无法到达目标区域:术中发现手术器械无法前进至所需要手术的区域。解决方案:检查各个机械臂之间是否有接触,影响机械臂活动;各 Trocar 套管体外留置是否过长,影响机械臂深入。

(10)中转开腹的紧急处理:对于因大出血等严重并发症需要紧急中转开腹的情况,不必完全撤除机器人系统,仅需将机械臂撤出开腹手术区域,避免干扰即可。

(二)术后并发症

(1)吻合口漏:多发生在低位和超低位直肠前切除术后。预防措施:借助机器人的技术优势,可以较为容易地实现缝合加固吻合口、关闭盆底腹膜,联合放置肛管引流,能够有效减少吻合口漏的发生^[56];对于高危患者,可行预防性肠造口术。治疗方法:如腹膜炎较局限,保持引流通畅,使用全身性抗菌药物;一旦出现急性弥漫性腹膜炎,建议手术探查,行腹腔灌洗引流联合肠造口术。

(2)肠梗阻:肠梗阻可发生在术后任何时间,肠道的任何部位。机器人手术后早期的肠梗阻较开腹手术减少。预防措施:如能关闭系膜裂孔或盆

底腹膜则建议关闭,必须避免关闭不全;术后早期下床活动。治疗方法:确诊肠梗阻后行保守治疗,无缓解时应及时手术探查。

(3)排尿与性功能障碍:该并发症的预防重在术中有意识显露和保护盆神经。研究显示,机器人手术在减少排尿功能与性功能障碍方面具有优势^[21-22]。该优势来自于机器人手术更好的术中视野与更为精细的分离操作。手术医师的经验同样也起重要作用。

(4)Trocar 疝和造口旁疝:多发生于直径>10 mm 的切口,好发于年老的腹壁薄弱患者。预防措施:缝合关闭直径>10 mm 的切口,尽量去除引起患者腹内压增高的因素。治疗方法:可行手术修补。

(5)乳糜漏:根治性右半结肠切除术乳糜漏的发生率高于左半结肠和直肠癌根治术。预防措施:使用合适的电设备清扫肠系膜血管根部。治疗方法:禁食、肠外营养支持和无脂饮食,延迟拔除腹腔引流管。

(三)特殊并发症

机器人结直肠手术有一些与机器系统使用相关的风险,特别是机器人远程手术有着特殊的危险。准确地控制机器人取决于手术医师的控制台与手术室内机器人之间连接的数据质量。机械和电子设备都易损,手术用机器人系统也不例外。

(四)术后处理

术后观察呼吸和体温变化、引流液量及性状、尿量及尿液颜色以及切口恢复情况等。注意有无高碳酸血症、腹腔内出血、吻合口出血、吻合口漏或感染等。给予适当营养支持治疗;积极翻身拍背,化痰治疗,咳痰;预防性应用抗生素;早期下床活动,预防深静脉血栓;早期锻炼排尿功能。患者通常可早期恢复排气,视具体情况逐步恢复饮食。有肠造口患者出院前学习相关护理知识。

(五)机械故障的处理

机械故障的识别和处理是确保机器人手术安全性的重要组成部分。

术中机器人故障通常分为:可恢复故障和不可恢复故障。当故障发生时,系统会确定是否可恢复并发出一连串嘟嘟声(故障提示音),显示屏将显示消息以对故障进行描述。

可恢复故障出现时,机械臂上的指示灯变成黄色,同时系统发出报警音,手术室人员可根据屏幕提示信息描述进行操作以解除故障,并继续手

术。如还无法解决,在保证患者安全的情况下,关机等待 10 s 左右,再次开机重启,若依旧无法解决,则请机器人维修工程师处理。

不可恢复故障出现时,机械臂上的指示灯变成红色,同时系统发出报警音,手术室人员需记下屏幕上的报错代码(以便维修人员能快速查询故障原因),在保证患者安全的情况下,关机等待 10 s 左右,然后重启系统。部分不可恢复故障可以通过此方法解决,从而继续手术,但严重故障经多次重启系统仍不能解决时,需撤离机器人手术系统,转腹腔镜手术或开腹手术,并通知维修工程师到场检修。

未报错而仅为消息提示,根据屏幕弹出消息判断是否为需紧急处理问题,若不是,选择忽略即可。

机器过热时,若手术可正常进行,可等到手术结束后关机,直至下台手术开始。若自动关机,在患者安全的情况下,等待 2~5 min 开机继续手术。

主操控台上有一个紧急制动按钮,非紧急情况不得随意触动。

《机器人结直肠癌手术专家共识(2025版)》编审委员会成员名单

组长:王锡山(中国医学科学院肿瘤医院)、许剑民(复旦大学附属中山医院)、周岩冰(青岛大学附属医院)、姚宏亮(中南大学湘雅二医院)、熊德海(重庆大学附属三峡医院)、余军军(西安交通大学第一附属医院)

执笔人:何国栋、冯青阳(复旦大学附属中山医院)

成员(按姓氏汉语拼音排序):白文启(山西省肿瘤医院)、蔡国豪(海南省人民医院)、陈创奇(中山大学附属第一医院)、陈刚(南京鼓楼医院)、陈海鹏(中国医学科学院肿瘤医院)、陈宗祐(复旦大学附属华山医院)、程龙伟(吉林省肿瘤医院)、程勇(重庆医科大学附属第一医院)、池畔(福建医科大学附属协和医院)、池诏丞(吉林省肿瘤医院)、崔滨滨(哈尔滨医科大学附属肿瘤医院)、党诚学(西安交通大学第一附属医院)、丁克峰(浙江大学医学院附属第二医院)、丁培荣(中山大学肿瘤防治中心)、杜晓辉(解放军总医院第一医学中心)、房学东(吉林大学中日联谊医院)、冯波(上海交通大学医学院附属瑞金医院)、冯青阳(复旦大学附属中山医院)、符炜(徐州医科大学附属医院)、高峰(联勤保障部队第九四〇医院)、高金波(华中科技大学同济医学院附属协和医院)、龚海峰(海军军医大学附属长海医院)、韩方海(中山大学孙逸仙纪念医院)、郝钦(内蒙古医科大学附属医院)、何国栋(复旦大学附属中山医院)、何显力(空军军医大学唐都医院)、何裕隆(中山大学附属第七医院)、胡侃(萍乡市人民医院)、胡志前(海军军医大学

附属长征医院)、黄睿(哈尔滨医科大学附属第二医院)、黄学锋(浙江大学医学院附属邵逸夫医院)、黄颖(福建医科大学附属协和医院)、贾宝庆(解放军总医院第一医学中心)、江志伟(江苏省中医院)、姜军(东部战区总医院)、靖昌庆(山东第一医科大学附属省立医院)、孔大陆(天津医科大学肿瘤医院)、李凡[陆军特色医学中心(大坪医院)]、李海(宁夏医科大学总医院)、李乐平(山东第一医科大学附属省立医院)、李太原(南昌大学第一附属医院)、李涛(新疆维吾尔自治区人民医院)、李小荣(中南大学湘雅三医院)、李永翔(安徽医科大学第一附属医院)、连玉贵(郑州大学第一附属医院)、林建江(浙江大学医学院附属第一医院)、刘萍(云南省肿瘤医院)、楼征(海军军医大学附属长海医院)、卢麒丞(常州市第一人民医院)、罗华星(陆军军医大学附属西南医院)、罗琪(厦门大学附属第一医院)、潘志忠(中山大学肿瘤防治中心)、裘正军(上海交通大学医学院附属第一人民医院)、沈凯(北京大学人民医院)、施毅卿(上海交通大学医学院附属瑞金医院)、宋章法(浙江大学医学院附属邵逸夫医院)、苏国强(厦门大学附属第一医院)、孙学军(西安交通大学第一附属医院)、孙跃明(江苏省人民医院)、唐波(陆军军医大学附属西南医院)、童卫东[陆军特色医学中心(大坪医院)]、屠世良(浙江省人民医院)、汪欣(北京大学第一医院)、王道荣[扬州大学医学院附属苏北医院(江苏省苏北人民医院)]、王贵英(河北医科大学第二医院)、王贵玉(哈尔滨医科大学附属第二医院)、王康(四川省人民医院)、王权(吉林大学第一医院)、王振宁(中国医科大学附属第一医院)、王自强(四川大学华西医院)、韦焯(复旦大学附属华东医院)、魏正强(重庆医科大学附属第一医院)、吴国生(浙江大学医学院附属第一医院)、夏鹏(西安交通大学第一附属医院)、肖毅(北京协和医院)、熊斌(武汉大学附属中南医院)、徐栋(浙江大学医学院附属第二医院)、徐明(联勤保障部队第九四〇医院)、徐庆(上海交通大学医学院附属仁济医院)、杨晓飞(贵州省人民医院)、杨熊飞(甘肃省人民医院)、叶颖江(北京大学人民医院)、余佩武(陆军军医大学附属西南医院)、袁旦平(宁波大学附属第一医院)、袁维堂(郑州大学第一附属医院)、张朝军(解放军总医院第一医学中心)、张成(北部战区总医院)、张汝一(贵阳医科大学附属医院)、张睿(辽宁省肿瘤医院)、张森(广西医科大学第一附属医院)、张卫(海军军医大学附属长海医院)、张小桥(山东第一医科大学附属省立医院)、张子臻(上海交通大学医学院附属仁济医院)、赵高平(四川省人民医院)、赵任(上海交通大学医学院附属瑞金医院)、钟鸣(上海交通大学医学院附属仁济医院)、周超熙(河北医科大学第四医院)、周海洋(海军军医大学附属长征医院)

利益冲突 所有参与编审者均声明不存在利益冲突

参考文献 略 详见《消化肿瘤杂志(电子版)》官网