

## 腹腔镜下左半肝切除术

中山大学附属第一医院

赖佳明

### 术者简介

中山大学附属第一医院手术麻醉中心、胆胰外科副主任,主任医师,医学博士,博士生导师,中山大学教学督导,南粤优秀教师。

广东省健康管理学会胰腺疾病专业委员会主任委员

广东省医学会肝胆胰外科分会胰腺学组副组长

广东省医师协会胰腺外科医师分会常务委员

广东省肝脏病学会胆胰分会常务委员及微创治疗分会常务委员

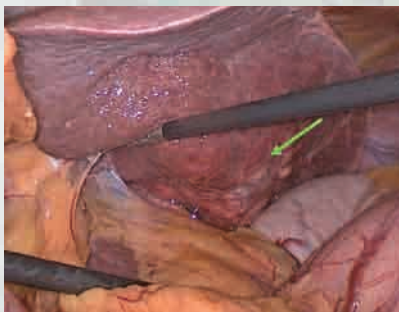
广东省抗癌协会胆道肿瘤专业委员会常务委员和全国委员

广东省医师协会毕业后医学教育工作委员会委员

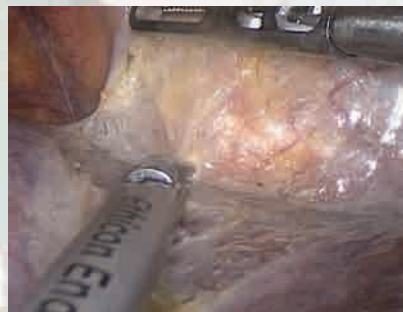《中华实验外科杂志》《中华临床医师杂志(电子版)》《中国微创外科杂志》特约编辑或编委



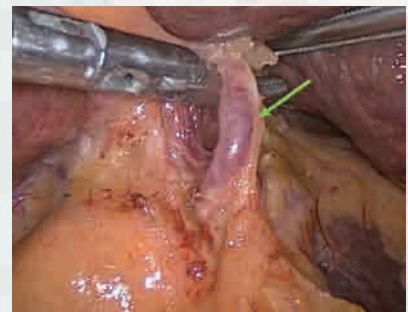赖佳明



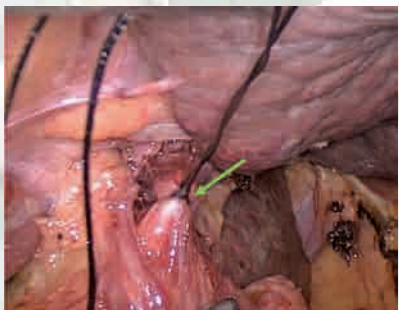
1. 肿瘤位置



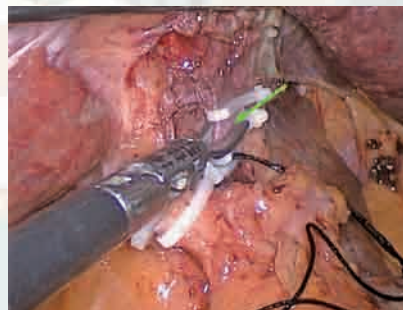
2. 分离冠状韧带



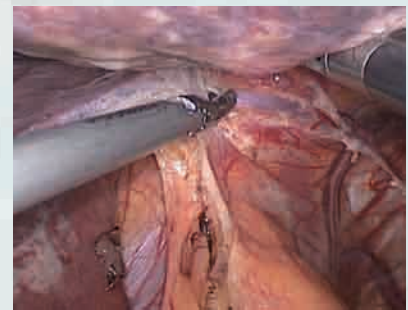
3. 分离左肝动脉



4. 结扎左门静脉

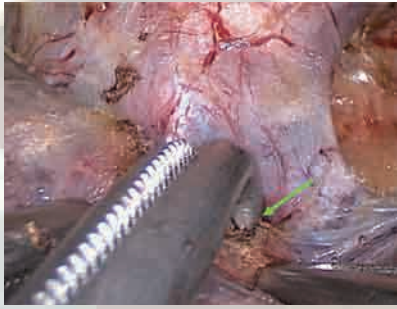


5. 离断左门静脉

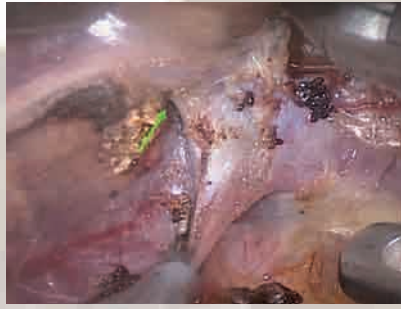

6. 分离左肝韧带

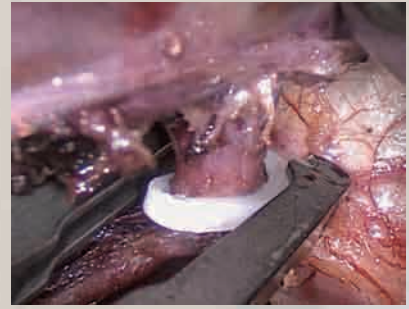




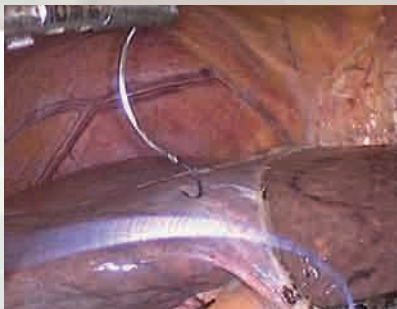7.分离肝左静脉(上方)



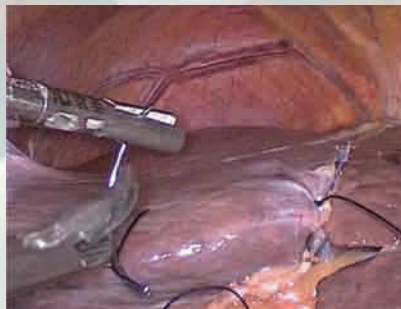8.分离肝左静脉(下方)



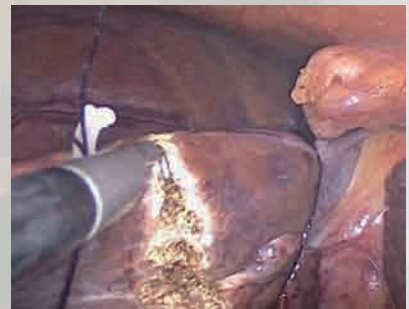9.夹闭肝左静脉



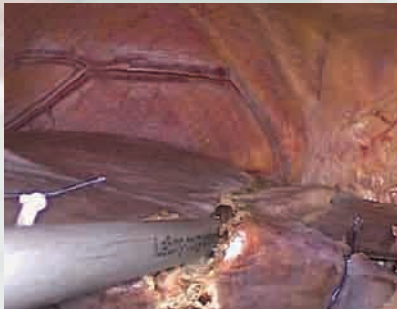10.左右半肝缺血线



11.提吊左肝



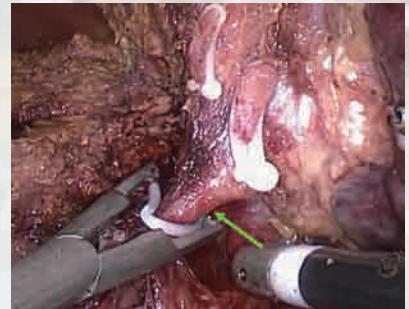
12.确定左右肝分界线



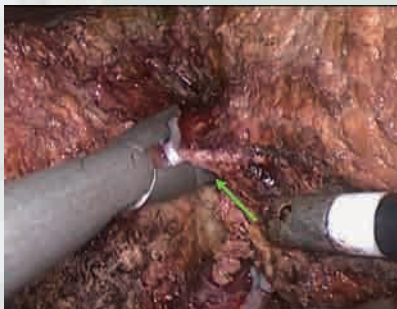13.沿左右肝分界用超声刀切肝



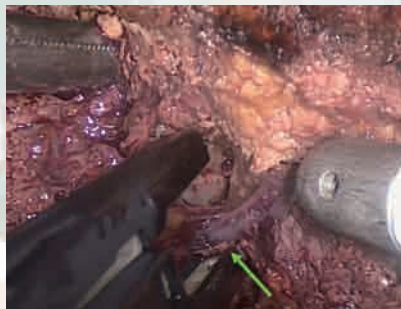
14.沿左右肝分界用超声刀切肝



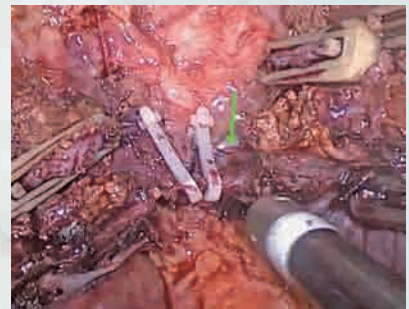
15.夹闭、离断左肝管



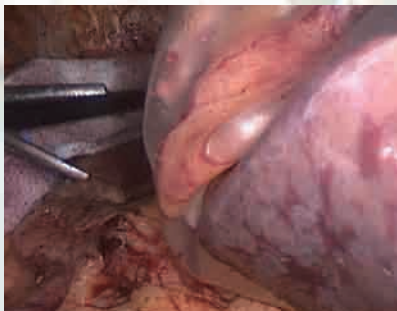
16.夹闭、离断右肝到4b管道



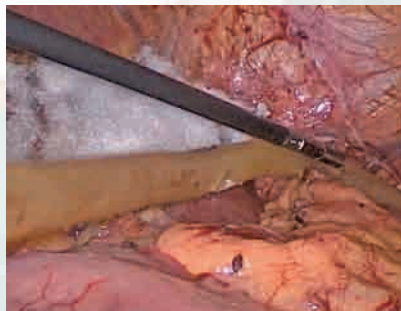
17.夹闭、离断右肝到4a肝静脉



18.夹闭、离断左肝静脉根部



19.标本袋装取标本



20.放置引流管