

治疗性腹腔镜胃癌腹主动脉旁淋巴结清扫术的操作技巧及临床意义

薛玉玲,熊文俊,朱晓峰,郑燕生,罗立杰,李金,罗思静,徐钰婷,王伟*
广州中医药大学第二临床医学院胃肠外科,广东 广州 510120

【摘要】 目的 探讨治疗性腹腔镜胃癌腹主动脉旁淋巴结清扫术的安全性和有效性。方法 回顾性分析 2017 年 1 月至 2018 年 12 月就诊广东省中医院胃肠外科实施治疗性腹腔镜胃癌腹主动脉旁淋巴结术的 6 例病人基线资料、术中及术后短期结果。结果 6 例病人术前经影像学评估均存在第 16 组淋巴结转移,无其他远处转移,经转化治疗后,均达到部分缓解并顺利完成腹腔镜胃癌 D2 根治并腹主动脉旁淋巴结清扫术,术中 1 例因合并胰腺侵犯而联合行胰体尾+脾切除术,无中转开腹、腹腔出血、脏器损伤等并发症发生;中位手术时长 482.5(445,510)min;中位淋巴结清扫总数、腹主动脉旁淋巴结(para-aortic lymph nodes, PALN)清扫总数及 PALN 阳性数目分别为 50(16,80)枚、18(3,31)枚、3.5(0,15)枚,其中 5 例 PALN 病理阳性,1 例阴性;术后 1 例出现胰瘘,1 例胸腔积液,1 例腹泻,Clavien-Dindo 分级均为 2 级,经对症治疗后均好转出院;术后中位住院时间 17(6,30)天,术后 30 天内无二次手术及死亡发生;中位随访时间 13.25(10~18)月,3 例病人因肿瘤复发死亡,术后存活时间 10~18 月,余 3 例均未见肿瘤复发转移。结论 治疗性腹腔镜腹主动脉旁淋巴结清扫术在技术上是可行的,对于胃癌合并 PALN 转移的患者。

【关键词】 腹腔镜; 胃癌; 治疗性腹主动脉旁淋巴结清扫; 操作技巧; 临床意义

Operative technique and clinical significance of therapeutic laparoscopic para-aortic lymph node dissection for gastric cancer

Xue Yuling, Xiong Wenjun, Zhu Xiaofeng, Zheng Yansheng, Lou Lijie, Li Jin, Luo Sijing, Xu Yuting, Wang Wei
Department of Gastrointestinal Surgery, Guangdong Province Hospital of Traditional Chinese Medicine, the Second Affiliated Hospital of Guangzhou University of Traditional Chinese Medicine, Guangzhou 510120, Guangdong, China

【Abstract】 **Objective** To evaluate the safety and effectiveness of therapeutic laparoscopic para-aortic lymph node dissection for gastric cancer. **Methods** We have collected and retrospectively analyzed the data of 6 patients who underwent therapeutic laparoscopic para-aortic lymph node surgery for gastric cancer at Guangdong hospital of traditional Chinese medicine from December 2017 to October 2018. **Results** All the six, had NO.16 lymph node metastasis confirmed by preoperative imaging test and no other distant metastasis, achieved PR and successfully completed the operation after 3 SOX conversion chemotherapy, one of whom combined with pancreaticotomy and splenectomy due to pancreatic invasion, with no conversion to laparotomy, abdominal bleeding, viscera injury. Median surgery time was 482.5 (445-510) minutes. The median total number of lymph node dissection, PALN dissection and positive PALN were 50 (16-80), 18 (3-31), and 3.5 (0-15), respectively, with five PALN pathologically positive and one negative. Three patients occurred postoperative complications, including one pancreatic fistula, one pleural effusion and one diarrhea, cured with appropriate treatment. Median postoperative hospitalization day was 17 (6-30), with no second operation or death occurred. Median month of follow-up was 13.25 (10-18). Three patients died due to tumor recurrence, whose postoperative survival time was 10-18 months, with the remaining no tumor recurrence or metastasis. **Conclusion** Therapeutic laparoscopic para-aortic lymph node dissection is feasible, the experienced centers can try, but its clinical efficacy needs to be further demonstrated.

【Key words】 Laparoscopy; Gastric cancer; Therapeutic para-aortic lymph node dissection; Operating skills; Clinical significance

胃癌是最常见的消化道恶性肿瘤之一,在我国,大多数胃癌患者确诊时已达到进展期。据以往回顾性研究报道,10%~30%的进展期胃癌患者存在腹主动脉旁淋巴结(para-aortic lymph nodes, PALN)转移^[1]。JCOG-9501研究否定了预防性腹主动脉旁淋巴结清扫(para-aortic lymph node dissection, PAND)的意义^[2],但治疗性PAND能否给患者带来生存获益,目前仍存在争议。本中心对6例术前诊断PALN转移的胃癌患者进行多学科讨论后,实施了转化治疗,经临床疗效评估达到PR并可实现R0切除后,完成了治疗性腹腔镜胃癌腹主动脉旁淋巴结清扫术。现对手术及短期疗效进行报道。

1 资料与方法

1.1 一般资料 收集分析2017年1月至2018年12月就诊广东省中医院胃肠外科术前评估PALN转移的胃癌患者资料9例,其中NO.16a1、a2、b1组淋巴结转移5例,NO.16a2、b1组淋巴结转移3例,NO.16a1、a2组淋巴结转移1例。术前诊断主要包括胃镜、组织活检、CT/PET-CT、腹腔镜探查等方式。满足以下条件可纳入本研究:①除NO.16组淋巴结转移外,无其他远处转移(腹膜、肝、肺等);②经3个疗程SOX方案转化治疗后,参照RECIST标准^[3],并由我院MDT团队评估,均达到部分缓解并可实现R0切除;③病人及授权家属签署手术知情同意;④无严重心肺、肝肾功能异常等。经筛选后,共6例病人符合标准入组研究,具体资料详见表1。

1.2 手术方法

1.2.1 手术摆放体位及操作孔分布 手术摆放体位采用平卧分腿位,腹部操作孔按照常规“弧形五

孔法”置孔^[4]。

1.2.2 探查 探查肝脏、网膜、腹膜等转移情况;再探查原发病灶及淋巴结肿大情况等。

1.2.3 腹腔镜胃癌D2根治术 按照腹腔镜完全左侧入路进行胃癌D2根治术^[5],完成胃周淋巴结清扫,离断全胃标本,并于上腹正中取4~8 cm辅助小切口移除标本。无菌手套封闭切口保护圈,重建气腹。食管切缘送术中快速冰冻证实均为阴性。

1.2.4 腹腔镜腹主动脉旁淋巴结清扫 ①清扫NO.16a1组淋巴结。在胰腺上缘,助手挡开肝脏尾状叶,分离显露下腔静脉、肝总动脉、腹腔干、膈肌脚,裸化肝总动脉后方及下腔静脉,清扫NO.16a1中间组及左侧组(图1a-b)。②清扫NO.16a2组淋巴结。从胰腺下缘,将胰体、胰颈、胰尾游离并挑起,暴露胰后间隙,显露腹腔干及肠系膜上动脉,清扫NO.16a2左侧及外侧组(图1c-d)。③打开右侧Toldt间隙:调整体位,头低脚高左倾位,采用尾侧入路^[6],沿右结肠旁腹膜反折处打开白线,进入右侧Toldt间隙,将整个升结肠、小肠系膜后腹膜附着点、横结肠右半及十二指肠游离并牵向左上方,彻底显露腹膜后下腔静脉、腹主动脉、左肾静脉(图1e)。④清扫NO.16b1-b2组。显露左、右髂总动脉静脉、肠系膜下动脉、双侧输尿管、生殖血管及左肾静脉,由远及近,由下往上将腹主动脉、下腔静脉彻底裸化,完成NO.16b1-b2组淋巴结清扫。裸化清扫过程中注意保护生殖血管及双侧肾动脉。在左肾静脉汇入下腔静脉的后方,注意右肾动脉的保护;在左肾静脉跨过腹主动脉的后方,注意左肾动脉的保护(图1f-h)。⑤进一步清扫左肾静脉上方至肠系膜上动脉水平NO.16a2淋巴结,彻底清扫NO.16a2组淋巴结。将腹膜后淋巴脂肪组织完整移除(图1i-j)。

表1 术前临床资料

编号	性别	年龄(岁)	体质指数(kg/m ²)	白蛋白(g/L)	ASA分级	综合治疗前临床分期
1	女	35	20.50	42.4	2	cT4bN2M1(NO.16a1、a2、b1)
2	男	66	23.51	39.2	3	cT4N3M1(NO.16a2、b1)
3	男	69	29.47	39.8	3	cT4aN+M1(NO.16a1、a2、b1)
4	男	69	21.18	37.6	3	cT3N2M1(NO.16a1、a2、b1)
5	女	55	20.20	34.8	3	cT4bN+M1(NO.16a1、a2)
6	女	55	21.50	38	3	cT4aN+M1(NO.16a2、b1)

注:ASA为美国麻醉医师协会评分

1.2.5 消化道重建 经上腹部辅助切口, 体外游离 Roux 肠袢, 用直线切割闭合器完成空肠空肠侧侧吻合。重建气腹, 用直线切割闭合器行食管空肠 Overlap 吻合。空肠空肠吻合距食管空肠吻合口长度为 45~50 cm。

1.3 随访 术后随访采用门诊、住院及电话联系等方式进行, 随访内容包括血清学肿瘤标志物、胃镜、病理学检查及 CT 等。随访日期截至 2019 年 8 月。

2 结果

6 例病人均顺利完成腹腔镜胃癌 D2 根治并腹主动脉旁淋巴结清扫术, 术中 1 例因合并胰腺侵犯而联合行胰体尾+脾切除术, 无中转开腹、腹腔出血、脏器损伤等并发症发生; 中位手术时长 482.5 (445, 510) min; 中位淋巴结清扫总数、PALN 清扫总数及 PALN 阳性数目分别为 50 (16, 80) 枚、18 (3, 31) 枚、3.5 (0, 15) 枚, 其中 5 例 PALN 病理阳性, 1 例阴性; 术后 1 例出现胰瘘, 1 例胸腔积液, 1 例腹泻, Clavien-Dindo 分级均为 2 级, 经对症治疗后均好转出院; 术后中位住院时间 17 (6, 30) 天, 术

后 30 天内无二次手术及死亡发生 (详见表 2, 表 3)。术后根据病人可耐受程度进行辅助化疗, 完成情况见表 4; 截至随访日期, 中位随访时间 13.25 (10, 18) 月, 3 例病人因肿瘤复发死亡, 术后存活时间 10~18 月, 余 3 例均未见肿瘤复发转移。

3 讨论

目前, 腹主动脉旁淋巴结转移在 TNM 分期中被归为 M1 期^[7,8], 预防性 PAND 的临床意义已在 JCOG-9501 研究中被否定, 治疗性 PAND 能否给患者带来生存获益目前仍有待商榷。有研究认为 PALN 阳性的胃癌患者, 术后整体预后差, 且当合并 NO.9 及 NO.16a2 组淋巴结转移、PALN 阳性数目 ≥ 3 个、肿瘤直径 > 120 mm、高龄等危险因素时, 预后更差, 加之手术创伤及风险大, 需慎重考虑^[9-11]。而有研究^[12]回顾性分析 178 例病理学 PALN 阳性的胃癌患者资料时发现, 总淋巴结转移数 ≤ 15 枚、非 Borrmann IV 型者 5 年总生存率明显优于超过 15 枚、Borrmann IV 型者 (28.9% 比 6.4%、17.0% 比 3.8%, P 值均 < 0.001); 回顾性研究亦发现进行治疗性 NO.16a2/b1 淋巴结清扫的胃癌患者, 其术

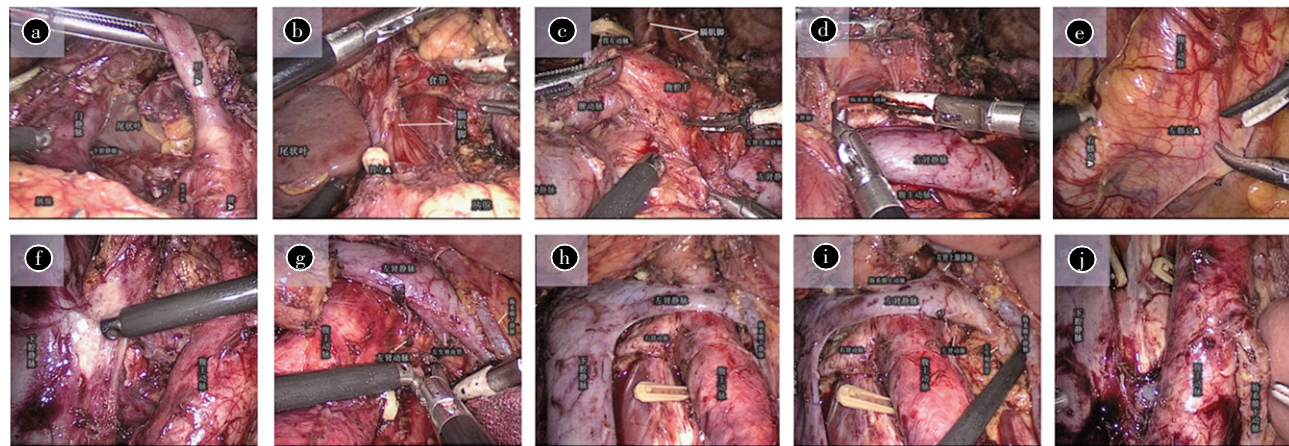


图 1 第 16 组淋巴结清扫术中示意图

注: a-b 为从胰腺上缘开始清扫 NO.16a1 中间组及左侧组淋巴结; c-d 为从胰腺下缘开始清扫 NO.16a2 左侧及外侧组淋巴结; e 为打开腹膜后间隙, 充分显露髂血管、下腔静脉、腹主动脉等; f-h 为由远及近、由下而上清扫 No.16b1-b2 组淋巴结, 清扫过程中注意双肾动脉及生殖血管保护; i-j 为清扫后整体术野图

表 2 术中资料

编号	手术名称	手术时间 (min)	肿瘤根治度	并发症	中转开腹
1	腹腔镜全胃 D2 根治术+PAND	465	R0	无	无
2	腹腔镜全胃 D2 根治术+PAND+胰体胰尾+脾切除术	505	R0	无	无
3	腹腔镜全胃 D2 根治术+PAND	510	R0	无	无
4	腹腔镜全胃 D2 根治术+PAND	500	R0	无	无
5	腹腔镜全胃 D2 根治术+PAND	445	R0	无	无
6	腹腔镜全胃 D2 根治术+PAND	450	R0	无	无

表3 术后及病理学资料

编号	围术期 并发症/死亡	非计划 手术	术后 住院时间(d)	淋巴结清 扫总数	PALN 清扫 数目(枚)	PALN 清扫 阳性数目(枚)	术后病 理分期	肿瘤退 化分级
1	无	无	19	56	31	4	ypT3N2M1(NO.16)	3
2	胰瘘	无	30	73	21	1	ypT4bN3bM1(NO.16)	3
3	胸腔积液	无	19	80	8	4	ypT4N3bM1(NO.16)	2
4	腹泻	无	11	42	26	3	ypT4aN2M1(NO.16)	2
5	无	无	6	16	3	0	ypT1NOM0	1
6	无	无	15	44	15	15	ypT3N3bM1(NO.16)	2

注:术后非计划手术指术后同一住院期间,非计划内进行的手术

表4 术后随访信息

编号	术后 SOX 方案辅 助化疗疗程(个)	无瘤生存 时间(月)	总生存 时间(月)	远期 并发症	死亡 原因
1	0	10	12	无	肿瘤
2	3	16	18	无	肿瘤
3	1	9	10	无	肿瘤
4	1	14.5	随访中	无	无
5	4	14.5	随访中	无	无
6	1	10	随访中	无	无

后5年总生存率明显高于以其他IV期胃癌患者(16%~21%比4%~8%)^[10,13];日本第5版胃癌指南也做出调整,提出对单纯NO.16a2/b1组淋巴结转移的胃癌患者,弱推荐术前新辅助化疗联合PAND手术综合治疗方案^[14]。

胃癌合并腹主动脉旁淋巴结转移患者的围术期治疗方案目前尚不统一。采用伊立替康联合顺铂方案进行术前化疗的JCOG-0001研究^[15]证实化疗联合PAND手术治疗可以提高3年生存率(27%),但因治疗相关死亡率高达5%而不得不提前终止研究。随后以替吉奥(S-1)联合顺铂(DC)方案展开的JCOG-0405研究^[16]则带来惊喜发现:经2~3个疗程DC方案术前化疗后,手术R0切除率可提高至82%,临床、病理有效率可高达65%、51%,3年、5年总生存率可提升至59%和53%,且在研期间无二次手术及相关死亡发生;而此基础上使用S-1、顺铂和多西他赛(DCS)三药联合方案的JCOG-1002研究^[17]的临床、病理有效率分别只有57.7%和50%,低于预期值,长期结果有待发表。国内就一线XELOX方案展开了研究,同上述JCOG研究不同之处在于该研究通过术前转化治疗,对化疗反应好的患者实施胃癌D2根治术而非胃癌D2根治联合PAND,平均经4个疗程术前化疗后,58.3%的患者获得手术治疗,总体中位生存时间可达29.8月^[8,18]。本研究中心采用SOX方案进行术前化疗,平均经过3个疗程化疗后,TRG2以

下者可达4/6,肿瘤退缩效果明显(NCT01552980)。

对进展期胃癌患者来说,腹腔镜对比开腹手术的安全性和优势已得到证实^[19-22],但由于腹主动脉旁淋巴结位置深、周围血管组织分布复杂、手术清扫难度大风险高,故而腹腔镜PAND备受争议。当前已有研究报道证实其在妇科及结直肠癌肿瘤领域的安全性和可行性^[23-25],但在胃癌领域尚缺乏大样本量研究报道。JCOG9501研究数据显示对有经验的外科医生,开腹PAND是安全可行的^[26];2013年韩国首次对3例姑息化疗后实施腹腔镜PAND的胃癌病例进行了报道,初步显示出腹腔镜手术的安全性和可行性^[27];回顾本中心6例腹腔镜PAND术后病人信息,6例均顺利完成R0切除,无中转开腹及二次手术,术后30天内无手术相关死亡发生,3例术后出现并发症,经对症处理后均可好转出院。

综上,腹腔镜胃癌腹主动脉旁淋巴结清扫术在技术上是可行的,但手术难度大、风险高,术者需具备扎实的解剖功底和腹腔镜技巧,充分利用大血管为导向,精细操作,避免血管、脏器及神经等损伤。再者,由于腹主动脉旁淋巴结转移患者多被视为肿瘤晚期,治疗性PAND能否带来更好的生存获益,仍有待研究。

参考文献

- [1] 吴晖,张信华,徐建波,等.进展期胃癌腹主动脉旁淋巴结转移的相关因素及其对预后的影响[J].消化肿瘤杂志(电子版),2012,4(02):82-88.
- [2] SASAKO M, SANO T, YAMAMOTO S, et al. D2 Lymphadenectomy Alone or with Para-aortic Nodal Dissection for Gastric Cancer[J]. N Engl J Med, 2008, 359(5): 453-462.
- [3] EISENHAEUER EA, THERASSE P, BOGAERTS J, et al. New response evaluation criteria in solid tumours: Revised RECIST guideline (version 1.1)[J]. Eur J Cancer, 2009, 45(2): 228-247.
- [4] 王伟,刘志伟,熊文俊,等.完全腹腔镜全方位脾门淋巴结清扫术治疗胃中上部癌11例[J].中华胃肠外科杂志,

- 2015, (5): 505-507.
- [5] 叶善翱,熊文俊,王玉颖,等. 完全左侧入路腹腔镜根治性全胃切除术的临床疗效分析[J]. 中国普通外科杂志, 2018, 27(10): 1320-1325.
- [6] 邹瞭南,熊文俊,李洪明,等. 尾侧入路腹腔镜右半结肠癌根治术疗效分析 [J]. 中华胃肠外科杂志, 2015, 18(11): 1124-1127.
- [7] SANO T, AIKO T. New Japanese classifications and treatment guidelines for gastric cancer: revision concepts and major revised points[J]. *Gas Cancer*, 2011, 14(2): 97-100.
- [8] 王伟,易小江,万进. 胃癌腹主动脉旁淋巴结清扫的临床意义[J]. 中国普通外科杂志, 2018, 27(04): 391-395.
- [9] KAITO A, KINOSHITA T, TOKUNAGA M, et al. Prognostic Factors and Recurrence Pattern of Far-advanced Gastric Cancer with Pathologically -positive Para -aortic Lymph Nodes [J]. *Anticancer Res*, 2017, 37(7): 3685-3692.
- [10] MORITO S, FUKAGAWA T, FUJIWARA H, et al. The clinical significance of para-aortic nodal dissection for advanced gastric cancer[J]. *Eur J Surg Oncol*, 2016, 42(9): 1448-1454.
- [11] TANIZAWA, BANDO E, TOKUNAGA M, et al. 59. Efficacy of surgical treatment for responders to chemotherapy for gastric cancer with para-aortic lymph node metastasis [J]. *Eur J Surg Oncol*, 2016, 42(9): S89-S90.
- [12] TOKUNAGA M, OHYAMA S, HIKI N, et al. Can superextended lymph node dissection be justified for gastric cancer with pathologically positive para-aortic lymph nodes?[J]. *Ann Surg Oncol*, 2010, 17(8): 2031-2036.
- [13] 宋武, 何裕隆. 晚期胃癌腹主动脉旁淋巴结转移综合治疗策略[J]. 中国实用外科杂志, 2017, 37(10): 1102-1106.
- [14] 中国抗癌协会胃癌专业委员会青年委员会. 第5版日本《胃癌治疗指南》临床问题解读 [J]. 中国实用外科杂志, 2019, 39(01): 53-69.
- [15] YOSHKAWA T, SASAKO M, YAMAMOTO S, et al. Phase II study of neoadjuvant chemotherapy and extended surgery for locally advanced gastric cancer[J]. *Br J Surg*, 2009, 96(9): 1015-1022.
- [16] TSUBURAYA A, MIZUSAWA J, TANAKA Y, et al. Neoadjuvant chemotherapy with S-1 and cisplatin followed by D2 gastrectomy with para-aortic lymph node dissection for gastric cancer with extensive lymph node metastasis[J]. *Br J Surg*, 2014, 101(6): 653-660.
- [17] ITO S, SANO T, MIZUSAWA J, et al. A phase II study of preoperative chemotherapy with docetaxel, cisplatin, and S-1 followed by gastrectomy with D2 plus para-aortic lymph node dissection for gastric cancer with extensive lymph node metastasis: JCOG1002 [J]. *Gas Cancer*, 2017, 20 (2): 322-331.
- [18] WANG Y, YU YY, LI W, et al. A phase II trial of Xeloda and oxaliplatin (XELOX) neo-adjuvant chemotherapy followed by surgery for advanced gastric cancer patients with para-aortic lymph node metastasis[J]. *Cancer Chemother Pharmacol*, 2014, 73(6): 1155-1161.
- [19] YU J, HUANG CM, SUN YH, et al. Effect of Laparoscopic vs Open Distal Gastrectomy on 3-Year Disease-Free Survival in Patients With Locally Advanced Gastric Cancer [J]. *JAMA*, 2019, 321(20): 1983.
- [20] ZY LI, ZHAO Y, LIAN B, et al. Long-term oncological outcomes in laparoscopic versus open gastrectomy for advanced gastric cancer: A meta-analysis of high-quality nonrandomized studies [J]. *Am J Surg*, 2019.
- [21] HU YF, HUANG CM, SUN YH, et al. Morbidity and Mortality of Laparoscopic Versus Open D2 Distal Gastrectomy for Advanced Gastric Cancer: A Randomized Controlled Trial [J]. *J Clin Oncol*, 2016, 34(12): 1350-1357.
- [22] WANG ZZ, XING JD, CAI J, et al. Short-term surgical outcomes of laparoscopy-assisted versus open D2 distal gastrectomy for locally advanced gastric cancer in North China: a multicenter randomized controlled trial [J]. *Surg Endosc*, 2019, 33(1): 33-45.
- [23] POMEL C, NAIK R, MARTINEZ A, et al. Systematic (complete) para-aortic lymphadenectomy: description of a novel surgical classification with technical and anatomical considerations [J]. *BJOG*, 2012, 119(2): 249-253.
- [24] SONG SH, PARK SY, PARK JS, et al. Laparoscopic para-aortic lymph node dissection for patients with primary colorectal cancer and clinically suspected para-aortic lymph nodes [J]. *Ann Surg Treat Res*, 2016, 90(1): 29.
- [25] 王伟,罗思静,熊文俊,等. 腹主动脉旁淋巴结清扫在左半结肠癌中的应用 [J]. 消化肿瘤杂志(电子版), 2019, 11(1): 46-50.
- [26] SANO T, SASAKO M, YAMAMOTO S, et al. Gastric Cancer Surgery: Morbidity and Mortality Results From a Prospective Randomized Controlled Trial Comparing D2 and Extended Para-Aortic Lymphadenectomy—Japan Clinical Oncology Group Study 9501 [J]. *J Clin Oncol*, 2004, 22(14): 2767-2773.
- [27] SY SON, LEE CM, LEE JH, et al. Laparoscopy-assisted gastrectomy with para-aortic lymphadenectomy after palliative chemotherapy for advanced gastric cancer with isolated para-aortic lymph node metastasis [J]. *J Korean Surg Soc*, 2013, 84(5): 304.