

· 视频之窗 ·

减孔腹腔镜下经自然腔道取出直肠癌根治术

中山大学附属第一医院 胃肠外科中心
陈剑辉

术者简介

副主任医师, 硕士研究生导师

中山大学附属第一医院胃肠外科中心

中国抗癌协会胃癌专业委员会外科学组委员兼秘书

中国抗癌协会胃癌专业委员会 ERAS 学组委员

广东省医学会胃肠外科分会青年委员会副主委

广东省医师协会 ERAS 青年委员会副组长

广东省生物工程学会加速康复外科分会副主任委员

在 *Cancer Communications* (影响因子: 10.39 分), *Journal of Experimental & Clinical Cancer Research* (影响因子: 11.16 分) 发表 SCI 19 篇, 主持国家及省市基金项目 6 项



陈剑辉

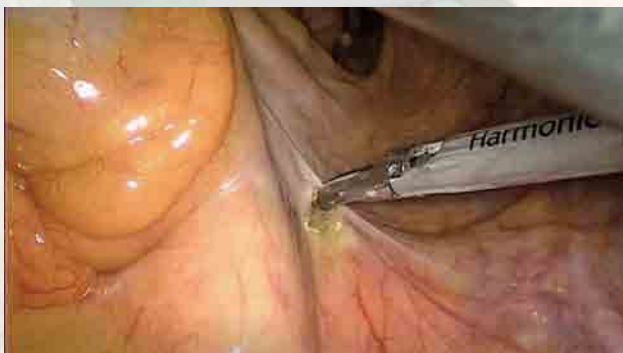


图 1 中间入路, 沿黄白线打开系膜

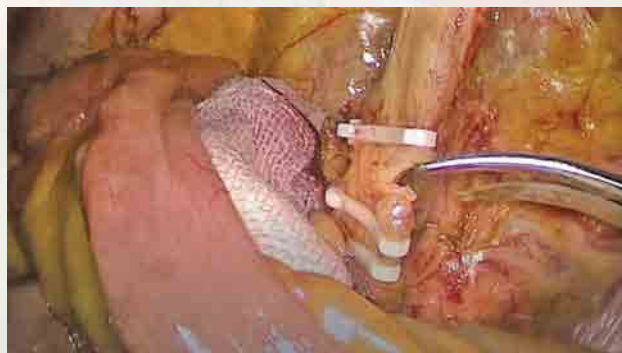


图 2 结扎并离断肠系膜下动脉

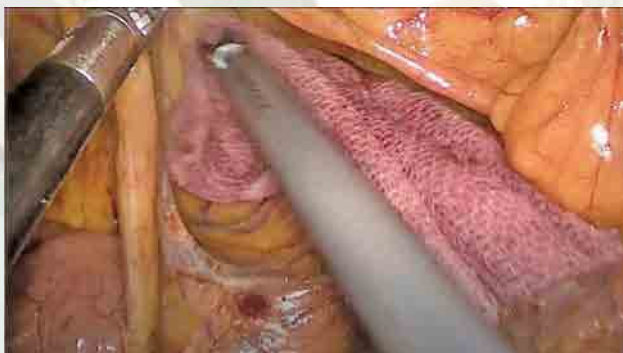


图 3 钝锐性结合拓展 Toldt 间隙

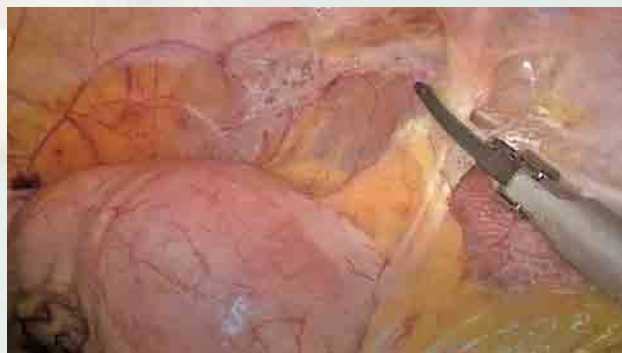

图 4 打开乙状结肠外侧韧带

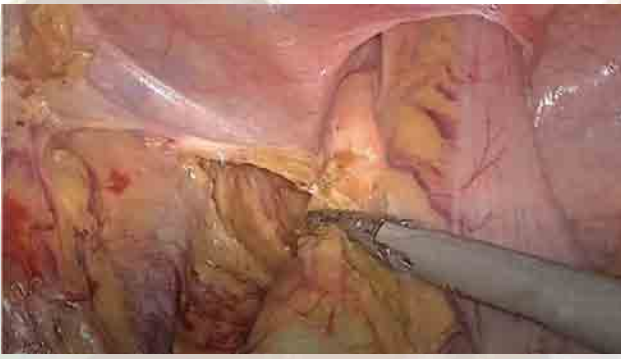


图5 沿 Toldt 间隙游离直肠

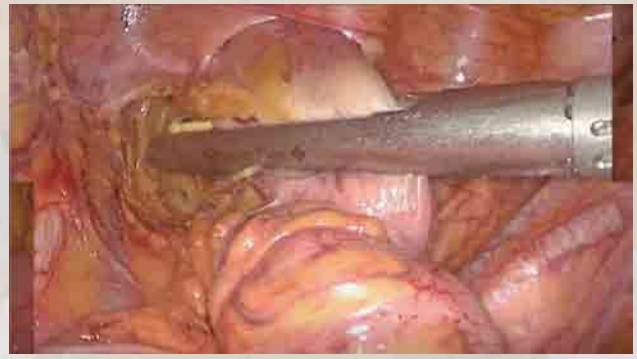

图6 肿瘤远端 5 cm 离断直肠

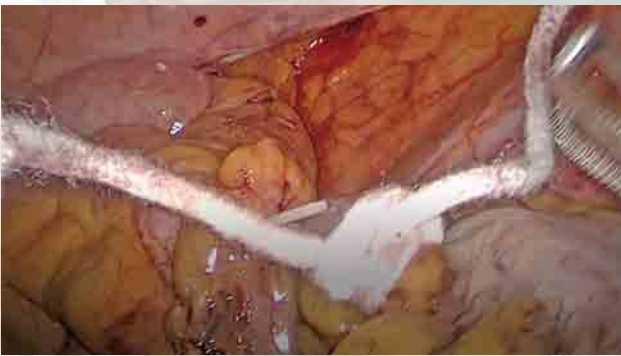

图7 标记并阻断近端结肠

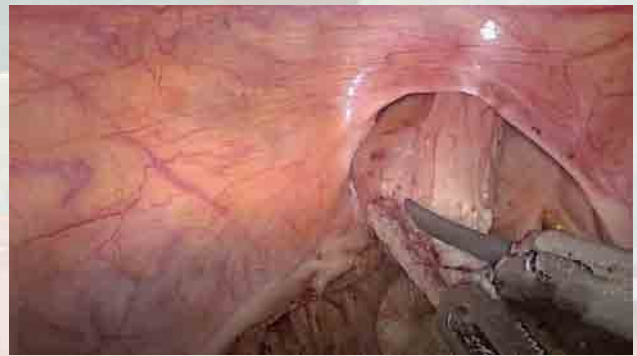

图8 开放远端直肠盲端

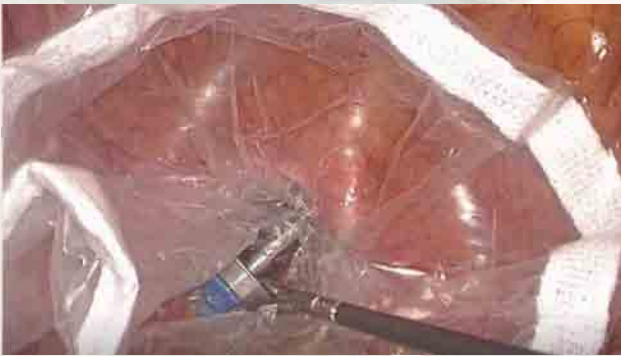

图9 由腹腔向体外置切口保护套

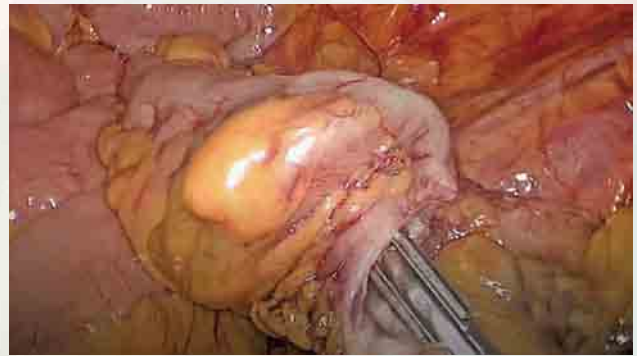


图10 腹腔内完成砒订座放置并离断近端结肠

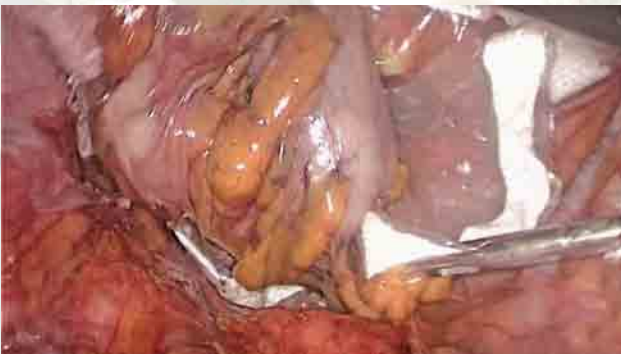

图11 经自然腔道取出标本

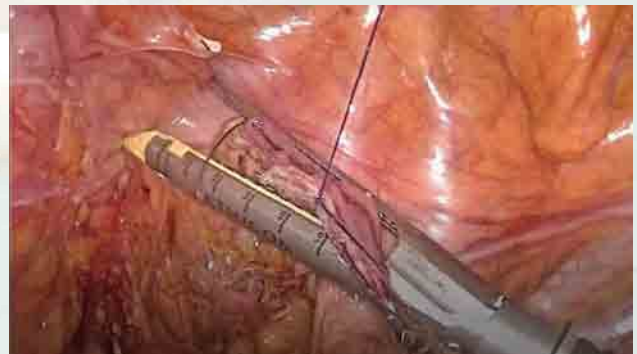


图12 封闭直肠残端

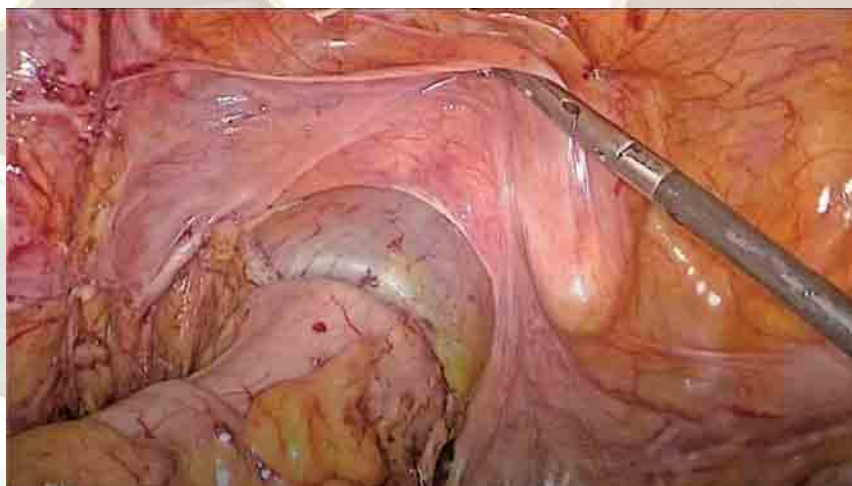


图 13 完成消化道重建

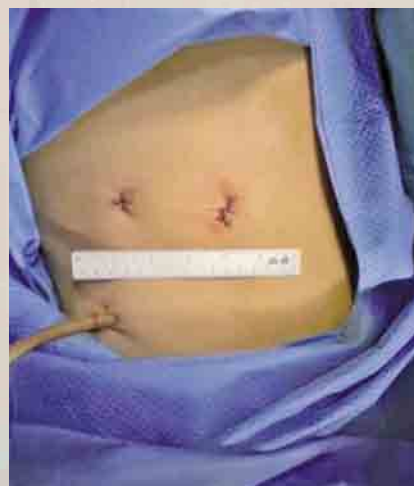

图 14 腹部切口展示

