

· 视频之窗 ·

腹腔镜下左半肝切除术

中山大学附属第一医院 肝外科

陈泽斌 沈顺利

术者简介

中山大学附属第一医院 肝外科主任医师, 博士研究生导师

美国得克萨斯大学西南医学中心访问学者

主要从事肝胆肿瘤的基础和临床研究, 以第一/通信(含共同)作者身份发表 SCI 论文 33 篇; 主持国家和省部级科研项目共 8 项

广东省医学会肝胆胰外科学分会副主任委员

广东省医学会肝癌分会委员

广东省健康管理学会消化内镜 MDT 专业委员会副主任委员

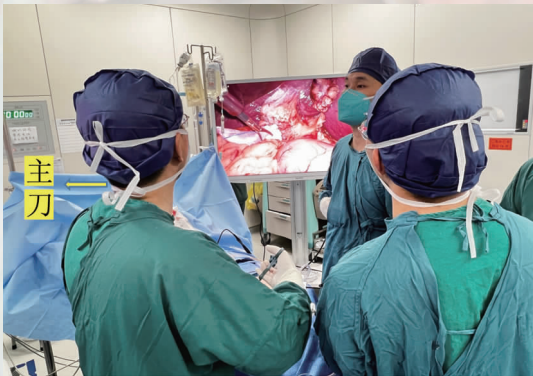

图 1 手术站位

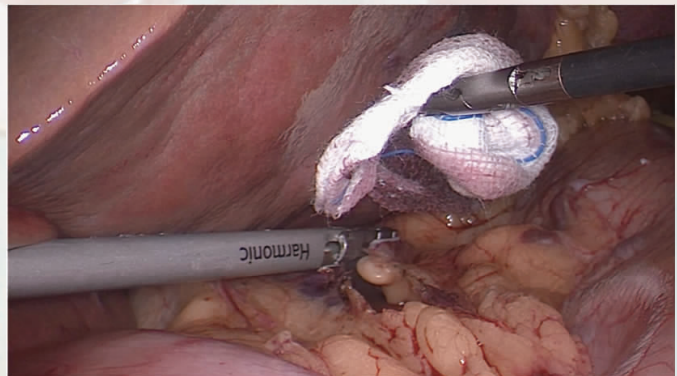


图 2 打开小网膜囊

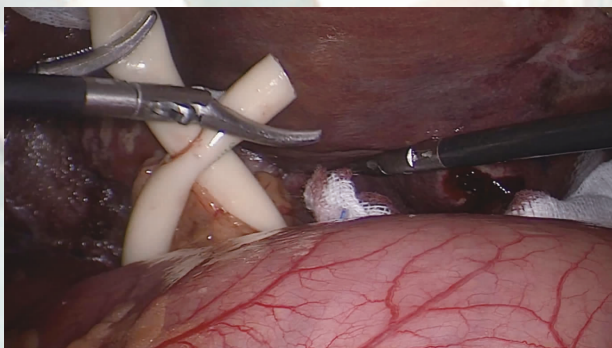


图 3 阻断第一肝门

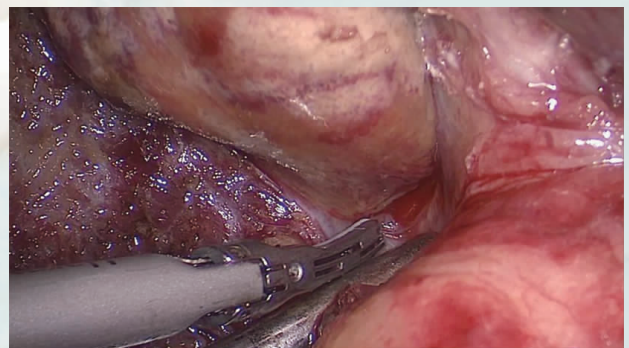


图 4 鞘外解剖左侧肝蒂

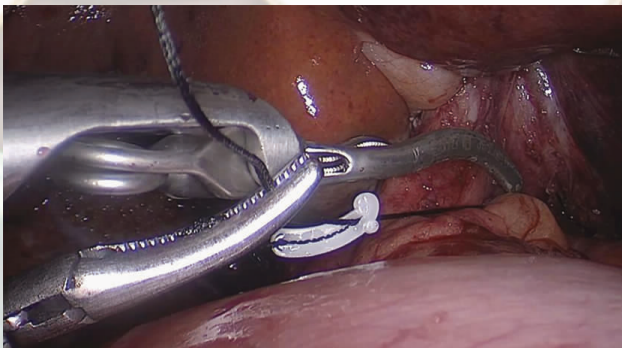


图5 哈巴狗钳阻断左侧肝蒂

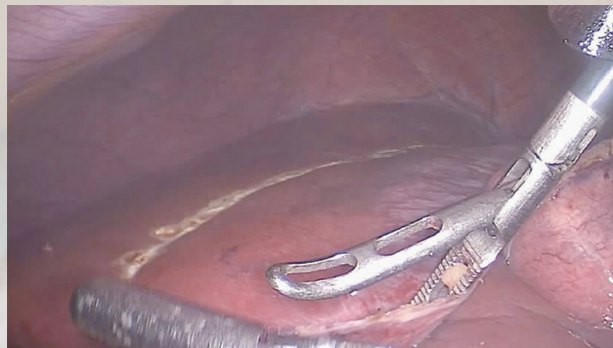

图6 沿缺血线标记肝切除线

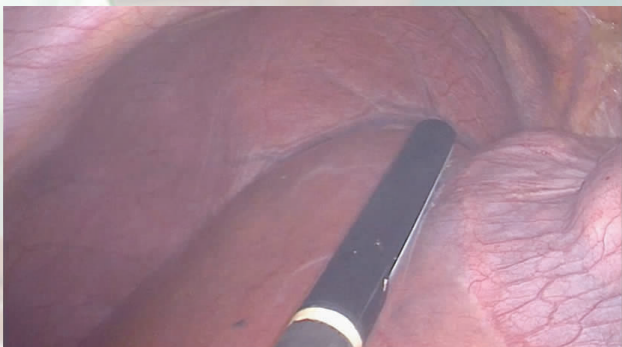


图7 术中B超确定肝中静脉走行

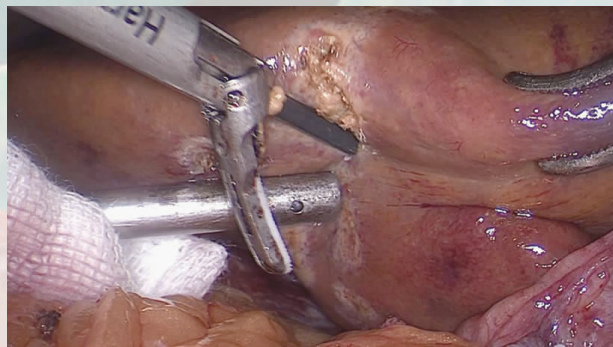


图8 阻断第一肝门后,切开肝实质

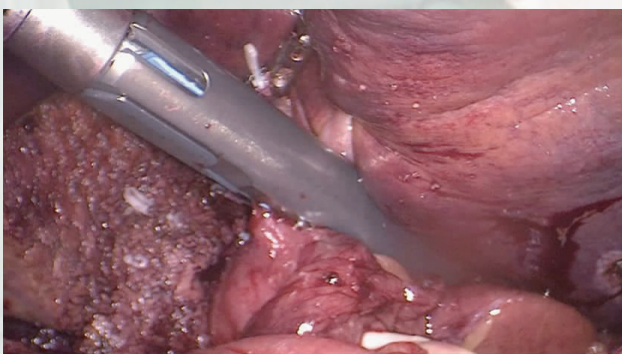


图9 切割闭合器离断左侧肝蒂

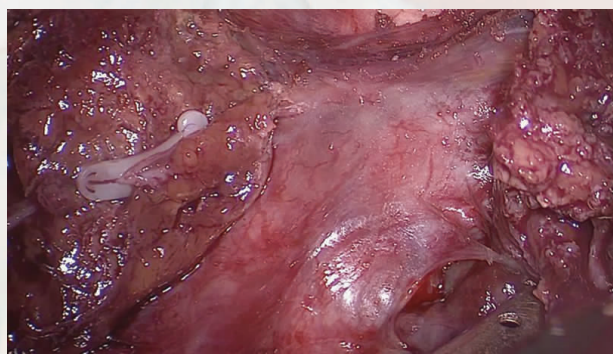


图10 显露肝中静脉根部

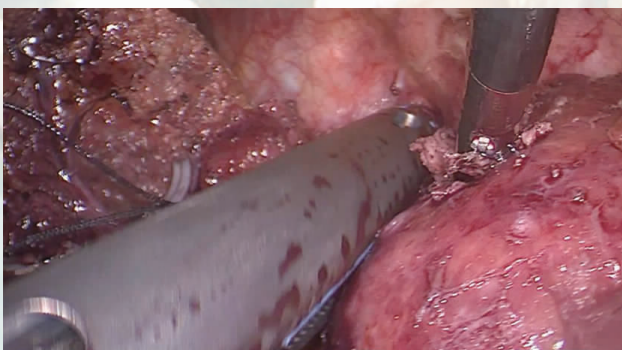


图11 离断肝左静脉,避免损伤膈肌

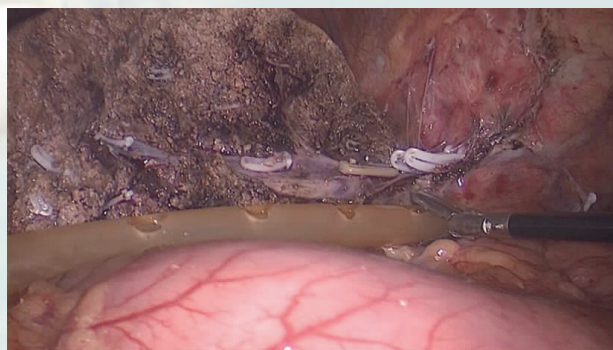


图12 留置腹腔引流管